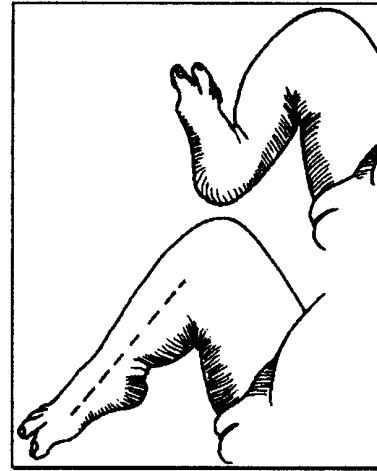

## PIED PATHOLOGIQUE DE L'ENFANT

*Jean Claude de MAUROY*

- Fréquence des troubles statiques du pied chez l'enfant
- Motif d'inquiétude du pédiatre pour les formes majeures : pied bot varus équin, vrai pied plat congénital, pied creux varus neurologique.
- Motif d'inquiétude de la mère pour les formes mineures : pieds plats souples physiologiques, pied creux valgus souple.

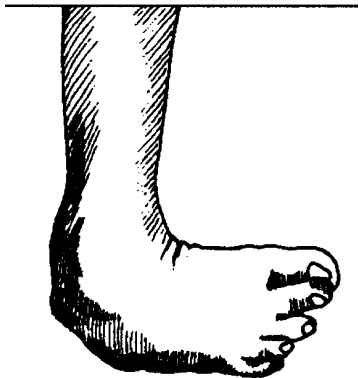

Dans le pied bot on peut décrire : le déplacement articulaire et osseux, les muscles internes (péroniers) détendus et étirés.

## LE PIED BOT

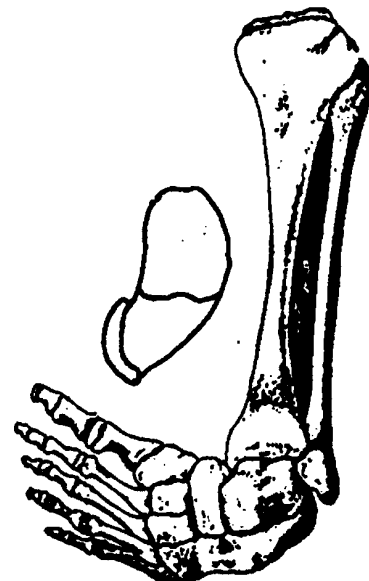
### DEFORMATIONS LES PLUS FREQUENTES EN ANATOMOPATHOLOGIE

#### PIED BOT VARUS EQUIN



Varus et équinisme de l'arrière pied, et adduction de l'avant pied

- **PIED BOT TALUS** direct ou talus valgus



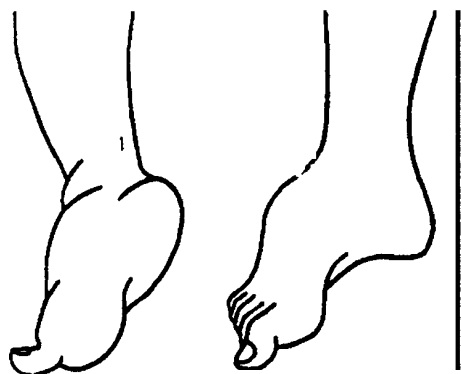
L'astragale est anormal, il présente une déformation interne et plantaire. Le calcanéum est moins déformé. Les faisceaux postérieurs des ligaments latéraux de la cheville sont rétractés et fixent l'équin.

Il existe des altérations de voisinage bien visibles pour les pieds bots unilatéraux jambe plus courte et plus grêle.

### PHYSIOPATHOLOGIE


RAPPEL:

- EQUINISME : triceps et J.P.



L'équinisme réside dans la tibioastragaliennne et la sous-astragaaliennne postérieure. Le tendon d'Achille est bref, la capsule postérieure et le noeud fibreux postéro-externe sont rétractés.

- TALUS : J.A., E.P.G.O., extenseurs communs
- VARUS : triceps seulement
- ABDUCTION : péroniers
- ADDUCTION : J.A., J.P.

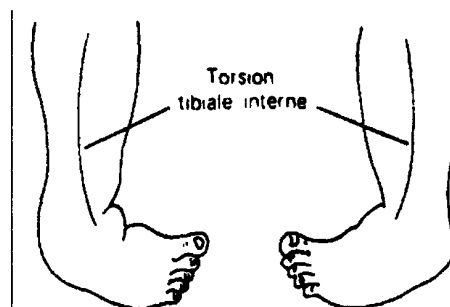


L'adduction est maximum dans l'articulation astragalo-scaphoïdienne.

Deux attitudes vicieuses s'additionnent

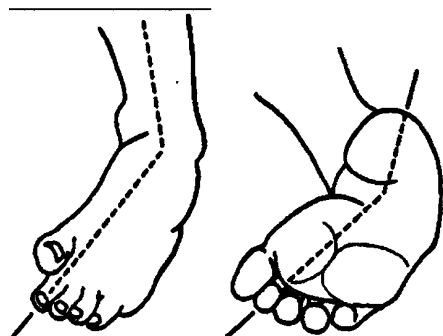
### • ADDUCTION DU BLOC CALCANEOPEDIEUX :

le pied tourne dans un plan horizontal sous l'astragale autour d'un axe passant par le ligament en haie, de telle sorte que la pointe du pied tourne en dedans, alors que le talon tourne en dehors et se rapproche de la malléole externe.



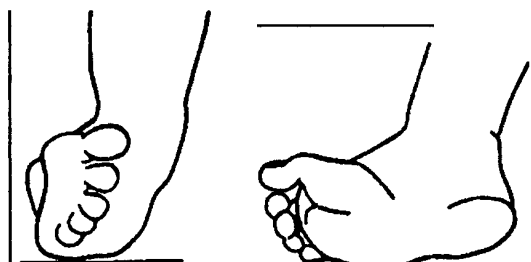
### • ADDUCTION MEDIO-TARSIENNE,

caractérisée par la convexité du bord externe du pied (haricot)



### • SUPINATION : J.A., J.P.

La supination du pied bot varus équin est liée à l'équinisme tibio-astragalien sur un pied en forte adduction.



- **PRONATION** : péroniers

**LES MOUVEMENTS GLOBAUX** sont plus complexes

- **EVERSION** : torsion du pied en dehors associant : valgus, pronation et abduction. Ce terme s'applique en général à la médio-tarsienne

- **INVERSION** : torsion du pied en dedans : varus, supination, adduction.

Il existe également des mouvements de rotation

- **ROTATION EXTERNE** lors de l'éversion
- + **ROTATION INTERNE** lors de l'inversion

Les mouvements de rotation peuvent être purs, ils s'apprécient alors par rapport au genou fléchi à 90° et rotule en position neutre.

*Pour les déformations essentielles, on peut envisager 2 théories*

- *théorie neuro-musculaire : paralysie ou malposition intra- utérine*

- **théorie embryogénique : caractère familial et héréditaire (hyperlaxité ligamentaire).**

## INTERROGATOIRE

Le pied bot est le plus souvent découvert à la naissance ; on recherchera d'autres malformations

- **arthrogrypose** (ankylose fibreuse en extension des bras et des jambes provoquant atrophie musculaire et déformation des extrémités)

- **maladie amniotique** (sillons congénitaux et amputation des orteils)

- **aplasie du tibia** provoquant un varus équin

- **spina bifida**

## BILAN CLINIQUE ANALYTIQUE

\* **BILAN STATIQUE MORPHOLOGIQUE**

- **ASPECT GENERAL DU PIED**

long et maigre (réduction facile)  
court et gras (plus difficile à manipuler et à appareiller)

- **ETAT DE LA PEAU**


sèche et souple  
infiltrée, oedématisée hyperkératose, durillons

- **SAILLIE ASTRAGALIENNE**

- **PRESENCE ET IMPORTANCE DES SILLONS QUI SIGNENT LES DEFORMATIONS**

- **GRIFFE DES ORTEILS**

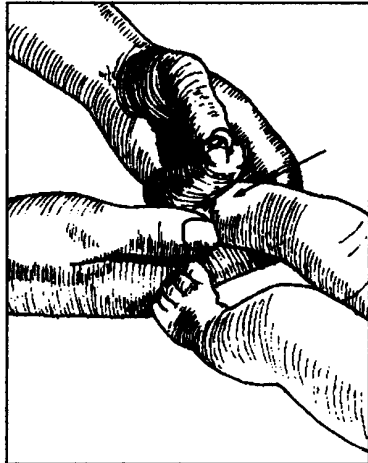
- **LES ATTITUDES VICIEUSES EN DECHARGE ET CHARGE**



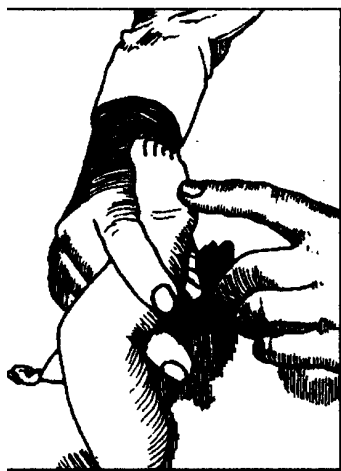
**\*BILAN MUSCULAIRE**

On notera

- les rétractions ou élongations, normalement, le pied peut être porté en flexion dorsale telle que la face dorsale du pied vienne en contact avec la jambe.



- l'amyotrophie
- le testing est impossible à la naissance, Si la position en inversion du pied paraît permanente, il faut rechercher une réaction à la stimulation en grattant légèrement le bord externe du pied, tout en maintenant la jambe.



- pied long souple et réductible peut s'enraidir par la suite
- pied raide : toujours pronostic réservé
- Un pied bien réduit peut récidiver par mauvaise correction ou déséquilibre musculaire.

PIED BOT vu tardivement  
 pronostic toujours très sévère : la correction chirurgicale est nécessaire.

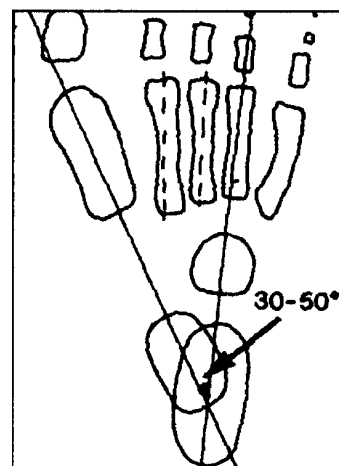
**BILAN RADIOLOGIQUE**

1°) **Incidence dorsoplantaire**

L'interprétation est difficile chez le nourrisson car l'ossification est peu avancée. Les noyaux de l'astragale, du calcanéum, des métatarsiens, des phalanges et souvent du cuboïde sont présents à la naissance.

On commence par tracer une droite matérialisant le grand axe de l'astragale. Cette droite passe par le premier métatarsien ou suit son bord interne. A noter que les axes des méatas 2-3-4 sont presque parallèles.

On trace alors une seconde droite matérialisant le grand axe du calcanéum. Le grand axe du calcanéum se prolonge par celui du 4<sup>e</sup> métatarsien. L'angle que forment les 2 droites matérialisant l'axe de l'astragale et du calcanéum s'appelle la divergence astragalo-calcaneenne.

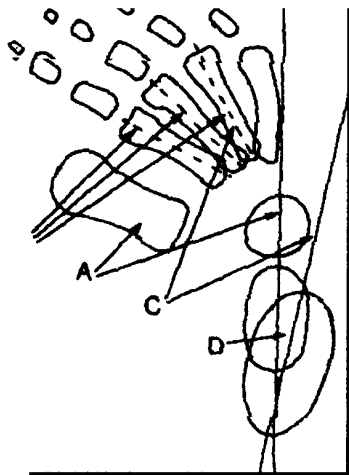


**I E PRONOSTIC EVOLUTIF**

PIED BOT vu à la naissance : difficile

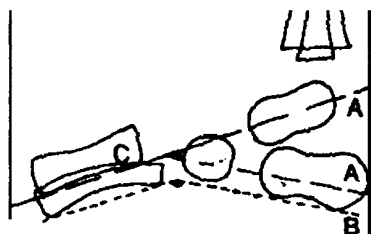
En cas de pied bot, ces alignements sont modifiés.

- A - L'axe de l'astragale n'est plus aligné avec le 2° métatarsien.
- B - Les axes des métatarsiens moyens ne sont plus parallèles.
- C - L'axe du calcanéum n'est plus aligné avec le 4° métatarsien.
- D - La divergence astragalo calcanéenne est diminués.



### *Incidence de profil*

- A - On trace les axes du calcanéum et de l'astragale formant la convergence astragalo-calcanéenne (25° à 50°).
- B - On trace la tangente au bord inférieur du calcanéum (verticalisation du calcanéum) et du 5° métatarsien (160°)



Dans le pied bot varus équin

- A - La convergence astragalo calcanéenne est réduite,

- B - L'angle formé par les tangentes au calcanéum et au 5° méta est fermé

### **TRAITEMENT CHIRURGICAL :**

#### **PIED BOT : 3 TYPES**

+ intervention sur les éléments tendineux et ligamentaires rétractés ; intervention de LE VEUF et BERTRAND

= capsulotomie et parfois capsulectomie  
= section des ligaments  
= allongement du tendon d'Achille

- transplantations tendineuses (ex. transplantation du jambier antérieur corrige la supination et l'adduction par la réinsertion au niveau du cuboïde.)
- interventions sur le squelette (ex. opération de DWYER : corrige le varus et la supination.)

### **REEDUCATION :**

#### **BUTS, PRINCIPES, MOYENS**

##### **1. LES BUTS**

- Remodelage et réalignement du squelette pédieux,
- restauration d'une mobilité articulaire par assouplissement capsuloligamentaire,
- rééquilibration des différentes forces agissant sur le pied par rééducation du système neuro-musculaire.

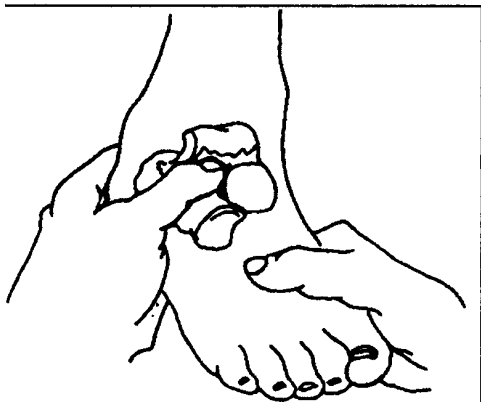
##### **2. LES PRINCIPES**

- précoce
- efficace, mais prudente
- prolongée

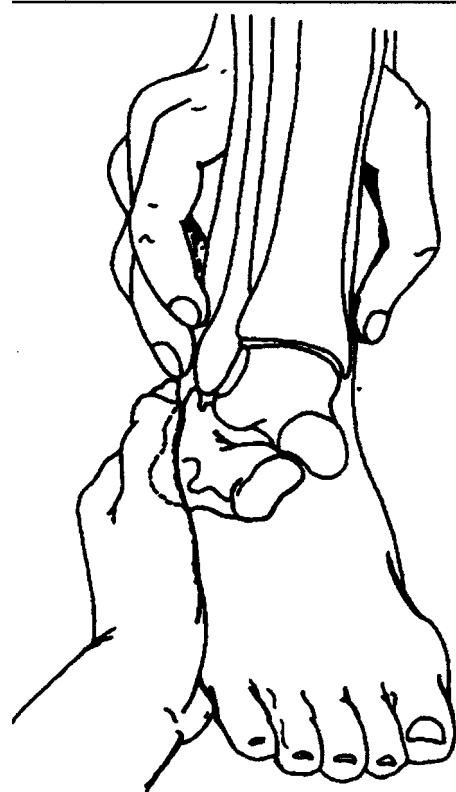
### 3. LES MOYENS

#### + MOBILISATIONS PASSIVES OU MANIPULATIONS (pied bot)

- électives pour chaque articulation
- répétées pour obtenir un véritable rodage
- dans l'amplitude maximum
- très douces pour éviter d'écraser les noyaux d'ossification
- on corrige dans l'ordre : varus, supination, adduction, équinisme



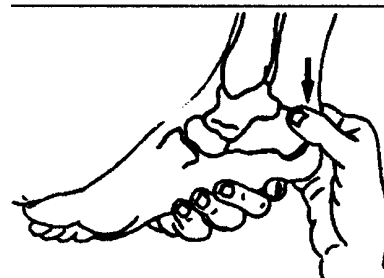
Une main saisit la partie inférieure de la jambe et le tarse postérieur, l'autre tient l'avant-pied et l'amène en abduction et en pronation.



La correction de l'équin est faite en dernier et seulement quand le pied a été amené dans le prolongement du tibia.

Une main serre les malléoles, l'autre main saisit le calcanéum et exerce une traction vers le bas en décoaptation, et alors seulement, on réalise un mouvement d'abaissement de la partie postérieure du calcanéum en portant globalement le pied en flexion dorsale et en maintenant par la paume la plante des pieds.

Il n'est pas toujours facile d'abaisser le calcanéum dans la coque.



Elles doivent être suivies de

+ **POSTURES MANUELLES** dans les limites physiologiques

+ **REVEIL MUSCULAIRE**

- à l'aide de techniques analytiques mobilités actives par stimulations extéroceptives (brosses...)

- à l'aide de techniques globales : en utilisant

- les mouvements de retournement dos sur ventre

- les mouvements de reptation favorisent le travail des extenseurs

- la résistance à l'allongement du membre inférieur

- la résistance à l'allongement du membre inférieur

+ **POULIETHERAPIE**

travail du triceps en position longue, travail des péroniers.

+ **MECANOTHERAPIE** tricycle, karting

+ **LES PLATRES**

avec douceur

fréquents : 2 par semaine plâtre à prise rapide

surveillance minutieuse

le plâtre à section angulaire de KITE est réservé aux corrections résiduelles de l'avant-pied.

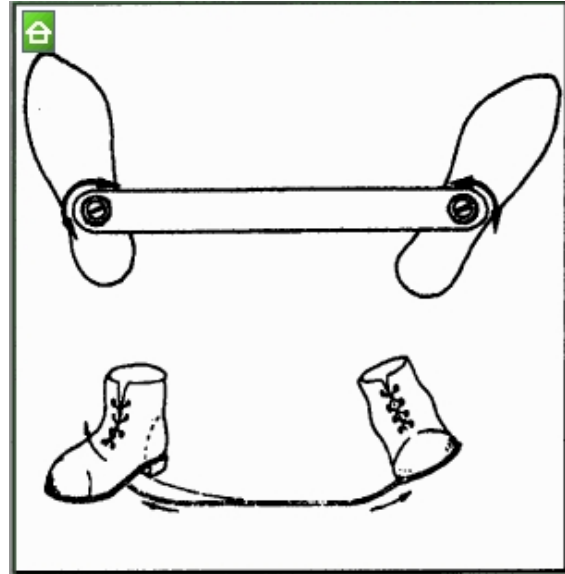
Un fixateur externe ou ostéotaxis permet d'obtenir également une réduction progressive, directement au niveau des pièces osseuses avec un risque cutané moindre.

+ **L'APPAREILLAGE**

- **ATTELLE DE DENIS BROWNE**

comporte 2 plaques plantaires orientables fixées sur 2 tiges articulées entre elles

l'attelle est fixée en position neutre, puis on obtient progressivement la rotation externe et l'éversion



Installation au lit pieds suspendus pour réduire l'équinisme.

Précautions : tension suffisante du sparadrap pour maintien correct.

Les bandes de sparadrap ne doivent jamais effectuer de circulaires, mais être placées en biais.

Cet appareillage sera remplacé par des attelles chaussons, ou des chaussures de SABEL.

#### 4. LES INDICATIONS

Il convient de distinguer 4 phases dans la rééducation

1) PHASE: DE LA NAISSANCE A 6 SEMAINES

manipulations

mobilisations actives (réveil musculaire)

appareillage : attelle de Denis BROWNE

2) PHASE: DE 6 SEMAINES A L'AGE DE LA MARCHE

entretien de la mobilité articulaire

acquisition importante des cinèses gain de force musculaire

appareillage : supprimer progressivement la traction, mais laisser le cerceau pour lutter contre l'équin.

### 3) PHASE: LA MISE EN CHARGE ET LA MARCHÉ

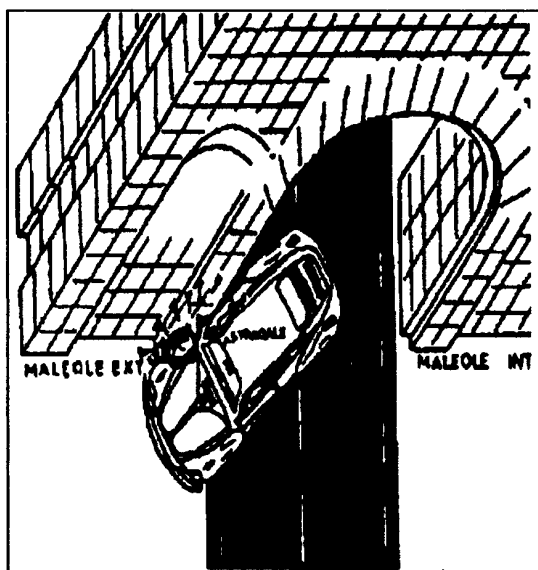
Mobilisations passives intensifiées marche sur des planchettes appareillage : attelles chaussons chaussures légères, à tiges souples, semelles souples  
chirurgie : libération des parties molles

### 5. LA REEDUCATION POSTOPERATOIRE

manipulations et assouplissements éveil musculaire et appareils correction intégration des muscles après transplantation

### 6. LES CONTREINDICATIONS ET DIFFICULTES DE LA REEDUCATION

- difficulté du traitement si oedème (vérifier l'absence de fracture) et surélévation des pieds du lit ;
- le risque de fracture et d'écrasement astragalien est prévenu par  
=>protection des métatarsiens en faisant attelle avec la main sous la voûte plantaire  
=> maintien ferme du squelette jambier  
⇒ réintégration très progressive de l'astragale.



### LES RESULTATS GLOBAUX

- Il faut distinguer 3 périodes
- une période de réductibilité à la naissance et dans les premières semaines
  - une période de réductibilité relative depuis la marche jusqu'à l'âge de 5-6 ans
  - une période d'irréductibilité absolue à partir de 7-8 ans.

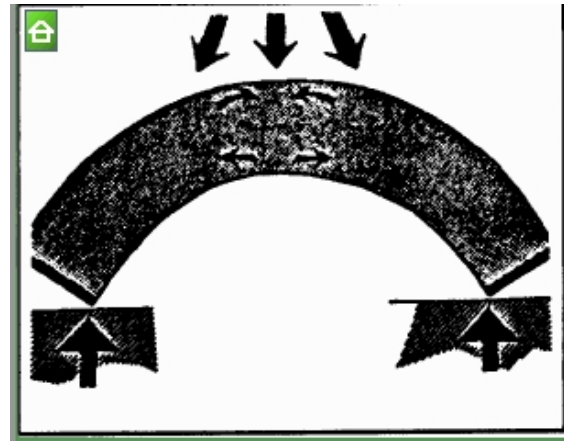
### SURVEILLANCE

- de l'amplitude articulaire
- de l'équilibre musculaire
- ex. de la marche
- dépistage des déformations résiduelles
- ex. des chaussures
- contrôle du port des attelles.

## LE PIED PLAT

### DEFINITION

**LE PIED PLAT** est un pied qui, lorsqu'il est en charge présente un affaissement de la voûte interne avec mouvement d'éversion du pied (valgus, talus, abduction). On distingue le pied plat statique ou faux pied plat souple du vrai pied plat rigide congénital.

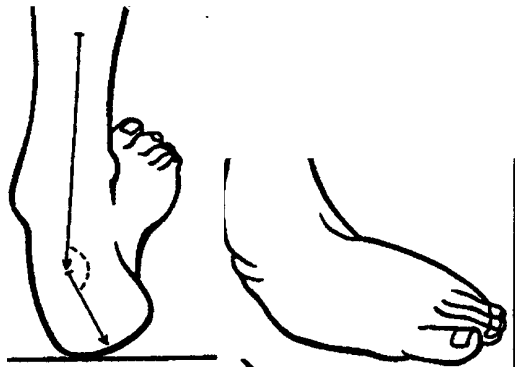


Il n'y a pas de « voûte plantaire », ce terme doit être remplacé par celui d'arche.

Pendant la marche, le système osseux et le système ligamento-musculaire forment une poutre composite.

### ANATOMO-PATHOLOGIE

PIED PLAT VALGUS avec supination et abduction de l'avant pied (pronation métatarsienne)



### INTERROGATOIRE

Le pied plat est noté à l'âge de la marche, il faudra rechercher un genu valgum et des dystrophies osseuses.

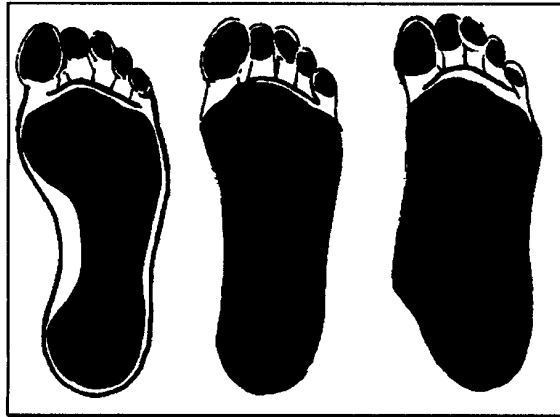### BILAN CLINIQUE

#### + LES EMPREINTES AU PHOTOPODOGRAMME

1er degré : PIED PLAT : l'isthme s'étale  
 2è degré : disparition voûte interne  
 3è degré : débordement de la bande métatarsienne

### PHYSIOPATHOLOGIE

Dans le pied plat valgus on parlera du glissement en avant de l'astragale conséquence d'une hyperlaxité ligamentaire régionale et d'une hypotonie musculaire. Le primum moyens est l'excès d'élasticité des ligaments et des fascias plantaires. L'insuffisance musculaire n'intervient que secondairement et pas dans tous les cas.



La contraction du jambier postérieur et des fléchisseurs creuse la voûte.

### EFFETS DE LA ROTATION JAMBIERE

Toute rotation interne du squelette jambier entraîne un valgus de l'arrière pied et une diminution de la hauteur de l'arche interne. Le pied plat statique se corrigera donc en rotation externe.

### ATTITUDE VICIEUSE

Exemple : le pied plat valgus associe un valgus de l'arrière pied et une chute en avant de l'astragale qui provoquent une éversion métatarsienne, alors que l'avant pied est plutôt en supination et abduction pour compenser les défauts de la médio-tarsienne.

### ETUDE DYNAMIQUE

-mobilité des diverses articulations du pied et de la cheville

- testing musculaire analytique (rappel)

EXTRINSEQUES : TRICEPS : équin et varus.

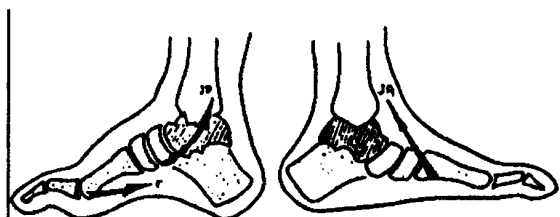
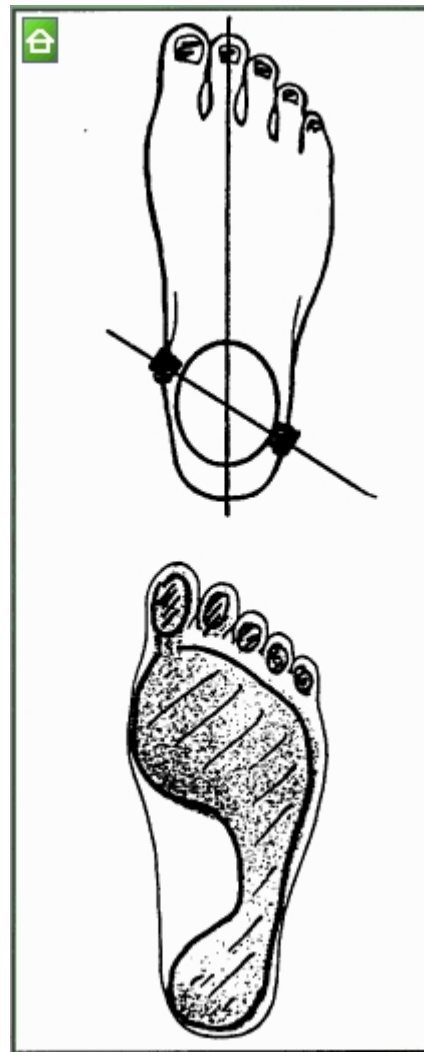
L.P.L.: équin abd. pron.

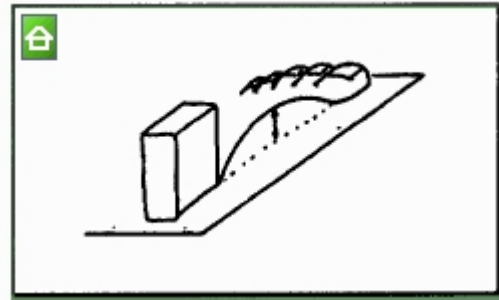
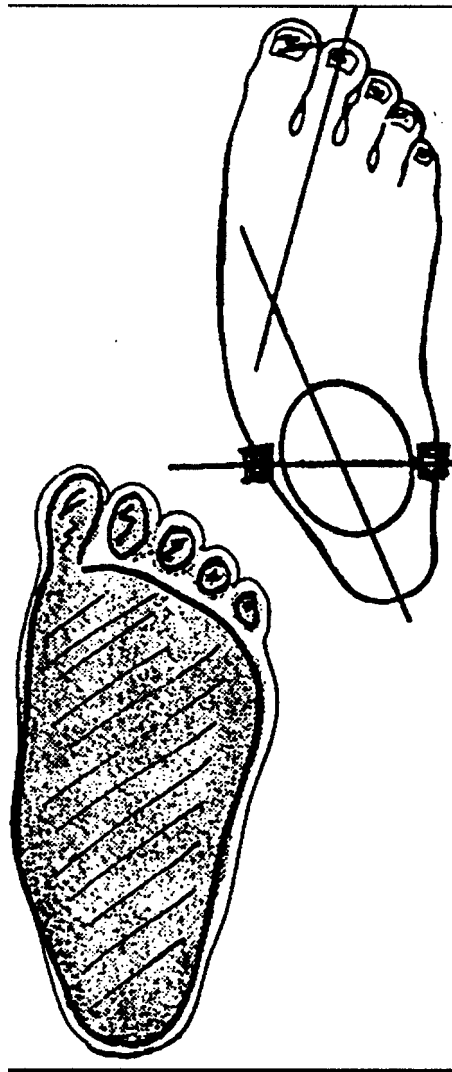
C.P.L.: abd. pron. remise pied à angle droit

J.A.: talus, add. sup.

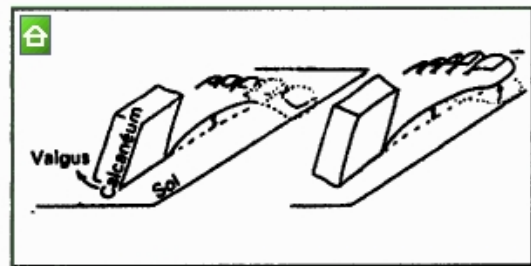
J.P.: add. sup. remise pied à angle droit

extenseurs : talus et extension des orteils

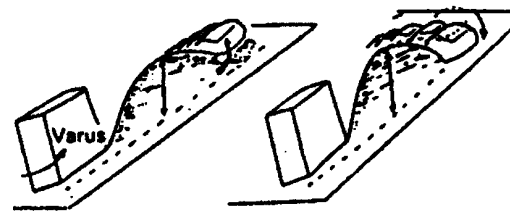




Le valgus calcanéen abaisse le 1er rayon.



Le varus surélève la tête du 1er métatarsien qui perd contact avec le sol. Pour reprendre appui, le 1er rayon s'abaisse et provoque un creux.



## RAPPORT ENTRE ORIENTATION DU TALON ET MORPHOLOGIE DE LA VOUTE

Lorsque le calcanéum est en position physiologique, les appuis sont normalement répartis entre les têtes des 1er et 5° métatarsiens.

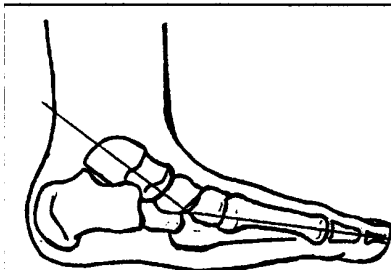
## LE BILAN CLINIQUE FONCTIONNEL

=> Etude globale de la qualité de la marche : les défauts, les chutes.

=> examen des chaussures : difficulté de chaussement, usure anormale.

## BILAN RADIOLOGIQUE

De profil, on apprécie la rupture de la ligne de Schade ou axe astragale/scaphoïde/ler cunéiforme.

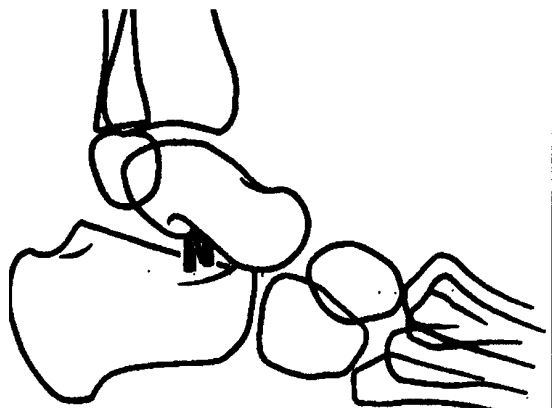


## FORMES CLINIQUES

= PIED PLAT : valgus statique, mou de l'enfant est bénin  
 = pied plat convexe, congénital (synostose du tarse) nécessite souvent un traitement chirurgical pied plat contracturé de l'adolescent.

## TRAITEMENT CHIRURGICAL

- intervention temporaire : vissage ou opération du cavalier du JUDET
- intervention correctrice à 12 - 14 ans. GRICE : greffon dans le sinus du tarse double arthrodèse sous-astragaliennne et médio-tarsienne



## REEDUCATION

### LES BUTS

- repositionner l'astragale par des moyens passifs : (orthèse)  
actifs : (travail du triceps et du J.P.)
- augmentation de la valeur fonctionnelle des muscles intrinsèques réveiller la proprioception par un entraînement au déséquilibre.

### MOYENS

- TRAVAIL EN DECHARGE DE KABAT

L.P.L. départ : hanche flexion, adduction, rot. ext.  
 genou fléchi, cheville talus, pied supination  
 arrivée : ext., abd., rot. int. genou étendu, cheville en équin, pied en pronation


J.P. départ : hanche flexion, abd. rot. int. genou fléchi, cheville talus, pied pronation  
 arrivée : ext. adduc. rot. ext. genou tendu, cheville équin pied supination.

### + MUSCULATION EN CHARGE SANS DEPLACEMENT

- exercices de la queue du chat
- exercices d'accrochage : serrage des orteils, préhension d'objets ronds crayons et stylos.
- exercices de glissement de serviettes

### + MUSCULATION AVEC DEPLACEMENT

- départ de course au starting block - déplacements latéraux sur poutre - marche sur plan incliné
- planche mobile de FREEMANN



## LES SEMELLES

Coin varisant, coin pronateur, appui rétro-capital médian, voûte interne non compressive

## LES CHAUSSURES ORTHOPEDIQUES

Moitié postérieure ou emboîtement solide  
- contrefort prolongé en avant de 1 ou 2 cm sur la moitié ant.  
- renforcement de la cohésion entre moitié antérieure et post. (cambrion, en cuir solide)  
- moitié antérieure souple pour laisser les orteils libres  
-tige montante en cuir, mais pas de baleinage postérieur

## RESULTATS

Bénignité du pied plat valgus de l'adolescent dont seulement 3% deviendront gênant à l'âge adulte.  
Le pied plat contracturé de l'adolescent réalise une impotence sévère liée à la contracture douloureuse locale.

## LE PIED CREUX

### DEFINITION

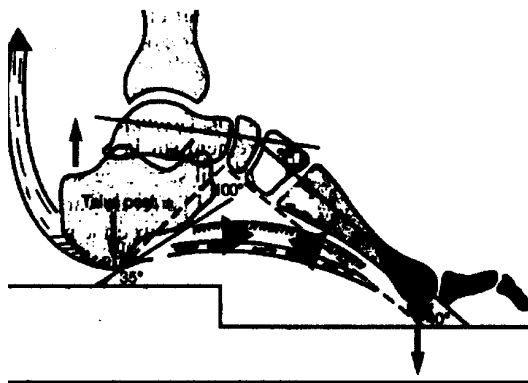
LE PIED CREUX est un pied qui lorsqu'il est en charge appuie uniquement sur le talon en arrière et sur les têtes métatarsiennes en avant, faisant disparaître la bande d'appui externe, et exagérant la concavité plantaire.

### ANATOMO PATHOLOGIE

PIED CREUX ANTERIEUR avec valgus de l'arrière pied et pronation abduction de l'avant pied pouvant évoquer si l'on n'y prend pas garde un pied plat.

### PHYSIO PATHOLOGIE

Dans le pied creux, la déformation nette au début en position de repos, se fixe par la suite d'une rétraction des parties molles : aponévrose plantaire, muscles courts et ligaments profonds. Par la suite, apparition de déformations osseuses : du 1er cunéiforme et du scaphoïde qui tend à s'expulser vers le haut.



### INTERROGATOIRE

Il est noté entre 8 et 12 ans.

- trouble de la marche
- douleurs sous les têtes métatarsiennes -
- difficultés de chaussement

Dr. Jean Claude de Mauroy – Polyclinique Orthopédique du Parc Lyon \*  
<http://www.demauroy.com>

- orteils en griffe, rapidement irréductibles

Il faut toujours s'enquérir d'une maladie neurologique : FRIEDREICH (aréflexie rotulienne et achilléenne + troubles de l'équilibre).

### EMPREINTES AU PODOSCOPE

- stade 1 : l'isthme s'étrangle
- stade 2 : disparition de l'isthme
  - stade 3 : disparition de la pointe ext. de l'appui postérieur

### INDICATIONS THERAPEUTIQUES

PIED CREUX : souple de l'enfant orthèse ou gymnastique neurologique chirurgie.

### 1. TRAITEMENT CHIRURGICAL

- STEINDLER ou fasciotomie plantaire (désinsertion du calcanéum)
- transplantation : L.P.L. sur base du 5ème méta
- DWYER : ostéotomie du calcanéum

à 14 ans : double arthrodèse

### 2. REEDUCATION

#### LES BUTS

- étirement de l'aponévrose profonde et des ligaments plantaires par musculation des interosseux
- correction de la griffe des orteils (pédieux)

#### MOYENS

## + **MASSAGES**

(pied creux) pointes rotatoires vibrées  
contre la griffe des orteils

## **SEMELLES ORTHOPEDIQUES**

Voûte interne et logement pour les  
durillons à la base des métas. Cuvette  
talonnière postérieure et barre  
métatarsienne.

## **CHAUSSURES ORTHOPEDIQUES**

- chaussures souples
- talon de faible épaisseur - contrefort  
facultatif - tige sans renfort dur

## **RESULTATS**

Chez l'enfant, le traitement freine  
l'évolution de la déformation. La  
rééducation est peu efficace. Les  
opérations sur les parties molles dans 50 %  
des cas n'empêchent pas l'aggravation.  
L'ostéotomie du calcanéum serait plus  
intéressante.