

XI. LES DÉFAUTS DE LA MARCHÉ CHEZ L'ENFANT

ÉTUDE CLINIQUE

A. INTRODUCTION

L'acquisition de la marche bipède chez l'enfant est relativement tardive (entre 10 mois et 14 mois). Il marche en écartant les membres inférieurs pour élargir sa base de sustentation. Le déséquilibre sagittal est important, avec de nombreuses inclinaisons en arrière et en avant, et chutes dans les 2 sens. Il n'existe pas de giration pelvienne qui n'apparaîtra que vers la 2e ou 3e année.

L'enfant grandissant adoptera une démarche qui se stabilisera à l'adolescence comme il apprend une écriture. L'influence du milieu ambiant est prépondérante.

L'équilibre sagittal sera également différent en fonction du sexe ; la fille trouvant son équilibre en lordose au moment de la puberté, d'autant plus que le poids des seins sera important, et qu'elle portera des talons hauts.

B. RAPPEL PHYSIOLOGIQUE DE LA MARCHÉ BIPÈDE

Nous décrivons les 4 temps de la marche durant le pas, c'est à dire, le déroulement complet des deux membres inférieurs.

1. DOUBLE APPUI ATTAQUE DU TALON DROIT AU SOL 0 à 15%

Au cours de cette action brève, le membre inférieur est allongé au maximum, le bassin en rotation droite, dans le but d'amortir le choc au maximum.

Les muscles les plus importants sont

- le quadriceps
- le jambier antérieur
- le moyen fessier, et le tenseur du fascia lata

2. APPUI UNIPODAL DROIT : PIED A PLAT AU SOL 15 à 40%

Le genou sera légèrement fléchi pour éviter une accélération verticale trop importante du Centre de gravité.

Les muscles les plus importants sont le soléaire (stabilité genou) le jambier postérieur les muscles fessiers

3. DOUBLE APPUI DÉCOLLEMENT DU PIED DROIT 40 à 60%

On peut diviser cette phase, en décolllement du talon puis des orteils.

Les muscles importants sont ceux de la loge postérieure et surtout le triceps sural.

4. PHASE OSCILLANTE AVANCÉE DU MEMBRE INFÉRIEUR DROIT 60 à 100%.

Il existe tout d'abord une avancée du membre inférieur droit qui atteint son minimum de longueur en triple flexion, puis une phase d'extension totale.

La longueur du pas est habituellement de 75 cm, le membre inférieur est en rotation externe de 15, et se situe à 6 cm de part et d'autre de la ligne médiane.

La marche normale nécessite l'intégrité des 3 étages articulaires

- HANCHE : moyen fessier stabilisateur lors de la mise en charge
- GENOU : verrouillage en extension grâce au quadriceps
- TIBIO-TARSIENNE : stabilisation de la voûte plantaire

C. INTERROGATOIRE

1. MOTIF DE LA CONSULTATION

- = "il ne marche pas" (retard de la marche)
- = "il boite" (claudication)
- = "il marche mal" (altération morphologique)
- = "il se fatigue" (fatigue anormale)

2. DEPUIS COMBIEN DE TEMPS?

3. ASSOCIATIONS

Signes généraux, douleurs...

4. EXAMEN CLINIQUE

Il doit être particulièrement soigneux car l'enfant camoufle.
L'examen se fera debout avec et sans chaussures, puis couché.

5. EXAMEN RADIOLOGIQUE

Nécessite des clichés de grande taille, en double incidence.
Le contrôle des hanches de face est systématique, en comparant les 2 côtés.

Les examens ne seront pas répétés inutilement car les cartilages de l'enfant sont sensibles aux rayons.

D. CE QU'IL FAUT D'ABORD ÉLIMINER

1) LES MALFORMATIONS DE L'APPAREIL LOCOMOTEUR

CONSTATÉES A LA NAISSANCE ET DE DIAGNOSTIC ÉVIDENT

- Les pieds bots
- Les malformations congénitales des membres inférieurs : aplasie d'un segment osseux par exemple.
- Les malformations rachidiennes spina-bifida avec myéломéningocèles.

2) LES LÉSIONS TRAUMATIQUES SURTOUT

- Traumatisme passé inaperçu : fracture de marche (LOBSTEIN)
- Traumatisme caché : nourrice qui laisse tomber l'enfant
- Traumatisme minime : enfant qui a trop fait de bicyclette

3) LES AFFECTIONS RHUMATOLOGIQUES

Arthrite isolée peu fébrile devant faire rechercher un R.A.A. ou une arthrite rhumatoïde.

4) L'ENFANT QUI TRICHE

L'école fatigue les articulations en période d'examen

5) L'ENFANT QUI HÉLAS NE TRICHE PAS

Leucoses ou neuroblastomes...

E. LES RETARDS DE LA MARCHÉ

On parle habituellement de retard de la marche après l'âge de 18 mois.

1- LA CAUSE ORTHOPÉDIQUE MALFORMATION LUXANTE DE LA HANCHE

Bien qu'elle soit devenue rare, il ne faut pas l'oublier.

Le signe fondamental est le retard de la marche qui existe dans 80 % des cas. 9 fois sur 10 il s'agit d'une fille dont les antécédents héréditaires font suspecter le diagnostic.

Cliniquement

- asymétrie et raccourcissement d'un M.I. si la lésion est unilatérale.
- mobilité anormale de la hanche
- signe du ressaut : à la mobilisation de l'articulation, dans le sens frontal la tête fémorale franchissant le rebord cotyloïdien donne la sensation du ressaut.

L'enfant marche avec un signe de Trendelenbourg. L'appui insuffisant lors de la mise en charge fait ascensionner le grand trochanter. Le bassin bascule fortement du côté opposé au membre en charge. La colonne s'incurve pour compenser le mouvement et l'épaule "plonge" du côté luxé.

Radiologiquement

- DYSPLASIE SIMPLE avec mauvaise couverture cotyloïdienne
- LUXATION ANTÉRIEURE APPUYÉE
- LUXATION INTERMÉDIAIRE
- LUXATION HAUTE POSTÉRIEURE

Diagnostic différentiel : SÉQUELLES D'UNE ARTHRITE ALGUE DU NOURRISSON

La radiographie simple, ou l'arthrographie permettent de faire le diagnostic : amputation ou disparition totale de l'épiphyse fémorale, remaniement du cotyle beaucoup plus important que dans la simple dysplasie luxante.

2 - LES CAUSES NON ORTHOPÉDIQUES

2.1 NEUROLOGIQUES ENCÉPHALOPATHIES NEONATALES OU POST- NATALES

SYNDROME DE LITTLE : Tétraplégie spasmodique par lésions des voies pyramidales.

L'interrogatoire doit chercher les causes d'anoxie néo-natale : accouchement dystocique, crises convulsives, ictère nucléaire, encéphalite.

On éliminera également MONGOLISME par un caryotype. Cliniquement il peut exister

- un équinisme modéré
- des contractures des adducteurs
- une coxa-valga par parésie des moyens fessiers

HYPOTONIE CONGÉNITAL « SYNDROME DE FORSTER »

Il s'agit d'un retard global du tonus musculaire à ne pas confondre avec le retard du gros bébé hypotonique, légèrement rachitique.

WERDNIG-HOFFMANN

Amyotrophie spinale infantile héréditaire.

Cliniquement

- Hypotonie,
- Déficit musculaire symétrique prédominant ceintures.
- Abolition précoce des réflexes ostéotendineux, mais persistance des réflexes idio-musculaires.

2.2 ENDOCRINIENNES

L'insuffisance thyroïdienne facile à reconnaître

2.3: OSSEUSES

Chondrodystrophies et nanismes

2.4 SYSTÉMIQUES

Cardiopathies, néphropathies...

Lorsqu'aucune cause évidente n'est retrouvée, on recherchera une poliomyélite congénitale, ou une myopathie congénitale en milieu spécialisé.

F. LES BOITERIES OU CLAUDICATIONS (LÉSIONS UNILATÉRALES)

3 cas peuvent se présenter

- l'enfant marchait normalement et se met un jour à boiter,
- l'enfant boite depuis qu'il marche,
- l'enfant boite parce qu'il souffre.

Pour faciliter la présentation, nous étudierons les causes des boiteries en fonction de chaque étage : HANCHE, GENOU, PIED.

Nous éliminerons

- LES INÉGALITÉS DE LONGUEUR DES M.I. dont il faudra rechercher la cause au delà de 3 cm.
- LES AFFECTIONS DYSTROPHIQUES : dysplasie fibreuse...
- LES AFFECTIONS INFLAMMATOIRES : ostéomyélite
- LES AFFECTIONS TUMORALES
- LES AFFECTIONS NEUROMUSCULAIRES : polio, myopathies, myasthénie.

1 - LES BOITERIES DE LA HANCHE :

1.1 L'ENFANT MARCHAIT NORMALEMENT ET SE MET UN JOUR A BOITER

Elle s'accompagne presque constamment de phénomènes douloureux. L'examen recherchera l'amplitude des mouvements et notamment la limitation de la rotation interne.

L'OSTEOCHONDRITE DE LA HANCHE

Survient entre 3 et 10 ans.

Il s'agit d'un processus d'interruption vasculaire entraînant un remaniement complet de l'épiphyse fémorale, dont les radiographies successives permettent de suivre l'évolution

DÉBUT : nécrose, fragmentation et aplatissement de la tête (1 an)

RÉPARATION : réossification, mais conservation des déformations acquises pendant la phase précédente

ULTÉRIEUREMENT : la tête aplatie fait le lit de la coxarthrose

LA COXA VARA DE L'ADOLESCENT OU EPIPHYSIOLYSE DE LA TÊTE DU FÉMUR

Survient au moment de la puberté chez les garçons obèses.

Il s'agit d'une dystrophie du cartilage de conjugaison aboutissant à un glissement de la tête sur le col.

Cliniquement l'évolution se fait soit sous un mode aiguë, soit sous un mode progressif.

La radiographie montre les 3 stades de glissement de la tête en bas et en arrière (intérêt de l'anteverision)

DÉBUT : pas de déplacement, altération structurale de la métaphyse

DÉPLACEMENT MINIME

DÉPLACEMENT ÉVIDENT avec remodelage du col et aspect de coxa vara sur une vue de PROFIL. Déplacement de l'épiphysiolyse.

LA COXALGIE en présence de signes infectieux, d'un contexte tuberculeux ou d'une vitesse de sédimentation élevée.

1.2 L'ENFANT BOITE DEPUIS QU'IL MARCHE

Il s'agit le plus souvent d'une luxation de hanche unilatérale.

Parfois, l'aspect radiologique est celui d'une coxa vara congénitale.

2 - LES BOITERIES DU GENOU

Associées à une douleur et une tuméfaction antérieure vers 12 - 14 ans, il faut évoquer **L'APOPHYSITE TIBIALE ANTÉRIEURE** ou *maladie d'OSGOOD SCHLATTER* évoluant par poussées, et de bon pronostic.

Associées à des déroboements et une hydarthrose, chez un garçon de 7 ans, il faut évoquer UN **MÉNISQUE DISCOÏDE**. Il s'agit d'une lésion du ménisque externe qui conserve son aspect embryonnaire. La clinique est éloquente avec ressaut et claquement à la marche. La guérison spontanée ne nécessite que rarement le recours à l'arthrographie. L'affection est souvent bilatérale.

Associées à des douleurs et une hydarthrose, il faut toujours rechercher LA **LUXATION EXTERNE DE LA ROTULE**, favorisées par une aplasie du condyle externe, un genu-valgum, une aplasie du vaste interne...

Associées à une limitation de la flexion du genou, chez un enfant très jeune, il faut évoquer : LA **RÉTRACTION DU QUADRICEPS** due à une fibrose iatrogène (injections I.M. dans la cuisse).

3 - LES BOITERIES DU PIED

Les ostéochondrites de croissance peuvent également atteindre le pied **L'APOPHYSITE CALCANEENNE POSTÉRIEURE** survient entre 8 et 15 ans dans un tableau clinique de douleurs et de gonflements.

LA **SCAPHOÏDITE TARSIIENNE** survient entre 4 et 8 ans avec également douleurs et gonflements ; la marche se fait sur le bord externe du pied **L'EPIPHYSITE DES TÊTES MÉTATARSIENNES** survient de 8 à 15 ans ; la marche se fait sur le talon.

Il faudra également toujours rechercher un ongle incarné ou des verrues plantaires toujours fréquentes chez l'enfant.

G. LES ALTÉRATIONS MORPHOLOGIQUES "IL MARCHE MAL"

1- LES PIEDS PLATS

L'enfant marche mal et use ses chaussures en dedans. Il existe souvent un valgus de l'arrière pied et une bascule en bas et en dedans de la tête de l'astragale.

Les pieds plats congénitaux sont rares, il s'agit le plus souvent de pieds plats essentiels qui sont de faux pieds plats par hyperlaxité et hypotonie.

2 - LES PIEDS CREUX

Cette déformation rare survient habituellement vers 10 ans, et devient vite irréductible. Certaines causes paralytiques sont évidentes, parfois il faudra rechercher un spina bifida occulta, une maladie de Friedreich, une myopathie ou une rétraction de l'aponévrose plantaire.

3 - LES PIEDS EN DEDANS OU LES PIEDS QUI TOURNENT

L'enfant étant couché, l'axe des pieds (en équinisme) est légèrement divergent par rapport à celui des membres inférieurs. La mise en évidence d'une convergence évoque : UN DÉFAUT DE TORSION TIBIALE dont la correction est souvent spontanée.

L'absence de convergence doit faire évoquer UNE ANTEVERSION EXCESSIVE des axes fémoraux, l'enfant compensant par une rotation interne globale dans le membre inférieur.

4 - LE GENU VALGUM

L'enfant marche les jambes écartées, les genoux se cognent, il tombe souvent et se fatigue vite. Le genu-valgum de 3 ans, évolue souvent favorablement, celui de l'adolescent, plus rare peut nécessiter une correction chirurgicale.

5 – LE GENU VARUM

Il peut être rachitique ou essentiel. Contrairement au genu valgum, il ne s'agit pas de laxité, mais d'une déformation osseuse. La correction orthopédique est inefficace et même dangereuse pour le genou.

H. LA FATIGUE ANORMALE

Elle est difficile à apprécier de façon clinique simple. Elle est toujours révélatrice d'un état pathologique local, général ou une poliomyélite.

EN CONCLUSION

Tout défaut de la marche impose un bilan clinique et paraclinique soigneux. Si l'on ne trouve aucune raison à un défaut de la marche malgré un bilan complet : il faut revoir l'enfant et refaire les bilans. Dans certains cas inexplicables, il faut penser à une réaction de l'enfant contre son milieu, et demander le conseil d'un psychologue.

XII. CONDUITE A TENIR DEVANT LES TROUBLES ROTATIONNELS DES MEMBRES INFÉRIEURS CHEZ L'ENFANT

Ces troubles sont fréquents estimés à 20% par BOLLINI et JACQUEMIER. Ils ne disparaissent pas tous durant la croissance de l'enfant et justifient l'attention du médecin généraliste.

A. PHYSIOPATHOLOGIE

Deux éléments essentiels interviennent

- la persistance d'un excès d'antéversion du col fémoral nécessitant une rotation fémorale interne pour un bon centrage dans le cotyle.
- la torsion tibiale externe orientant la cheville à 20° vers l'extérieur lorsque le genou est de face.

Ces 2 éléments contraires peuvent être

- associés dans un membre inférieur à une torsion accentuée favorisant une pathologie rotulienne ou
- isolés provoquant un défaut rotationnel de la marche
 - en rotation interne lorsqu'il existe un excès d'antéversion,
 - en rotation externe lorsqu'il existe un excès de torsion tibiale externe.

La pathologie rotationnelle est favorisée

- par la position assise de l'enfant
 - genoux joints, chevilles vers l'extérieure en rotation interne,
 - en tailleur, genoux à l'extérieur favorisant la rotation externe.
- par la position nocturne
 - rotation interne lorsque l'enfant dort à plat ventre
 - rotation externe lorsque l'enfant dort sur le dos.

Durant la première année de la vie, les couches favorisent le genu et le tibia varum.

À l'âge de la marche, l'enfant favorise la rotation externe pour élargir le polygone du sustentation. Les morphotypes sont favorisés par l'hyperlaxité

- genu valgum et rotation externe des "faux bébés bien forts"
- genu varus et rotation interne des "rachitiques".

B. LES TABLEAUX CLINIQUES

1. L'ENFANT MARCHE LE PIED EN DEDANS

Il s'agit habituellement d'un enfant de 3 à 5 ans.

INTERROGATOIRE

- Existe-t-il dans la famille un parent présentant les mêmes troubles ?
- Existait-il une attitude vicieuse à la naissance (métatarsus adductus) ?
- Âge de la marche (quelquefois un peu retardée)?
- Gêne fonctionnelle : l'enfant tombe-t-il plus que la normale ou s'agit-il seulement d'une démarche inesthétique ?
- Existe-t-il une usure anormale des chaussures notamment au niveau du talon ?
- Comment l'enfant s'assied t-il et dort-il ?

EXAMEN CLINIQUE

Après la taille et le poids relevés systématiquement, l'examen se fera sur le podoscope, de bas en haut on note

- l'adduction éventuelle au niveau de l'avant-pied (métatarsus adductus),
- l'existence d'un trouble statique dans le plan frontal (genu varum avec espace inter condylien (EIC) ou genu valgum avec augmentation de l'espace inter malléolaire (EIM)

- existence d'un recurvatum, nécessitant un repositionnement des genoux en flexion pour verticaliser le membre inférieur et effectuer les mesures précédentes.
- Existence d'une hyperlordose.

L'examen se poursuivra en décubitus avec appréciation des amplitudes articulaires. On peut constater notamment une asymétrie d'amplitudes rotationnelle au niveau de la hanche, avec par exemple amplitude de 90° en rotation interne contre seulement 45° en rotation externe.

L'hyperlaxité du genou sera quantifiée par la distance talon-table (la main bloque le genou au niveau de la table et on décolle le talon de la cheville de la table en mesurant la distance talon-table). L'enfant est alors assis en travers de table, creux poplité bloqué et jambes pendantes. On apprécie la torsion tibiale externe en imaginant un axe passant par les malléoles des 2 chevilles. L'angulation, entre cet axe et le bord de la table correspond à la torsion tibiale externe.

LORS DE LA MARCHÉ : on note l'importance de la rotation interne du pied par rapport à l'axe de la marche, et les compensations au niveau des ceintures et du tronc.

Principales causes

1 - **Rotation interne de hanches** avec asymétrie d'amplitude de hanches en faveur de la rotation interne par persistance d'une antéversion importante du col fémoral. Ce sont les tensions musculaires périarticulaires de la hanche qui vont favoriser la correction de cette antéversion.

2 - **Retard de torsion tibiale externe.** Les amplitudes sont symétriques au niveau de

la hanche mais il existe une absence de torsion tibiale externe à l'examen clinique.

3 - **Persistance d'un métatarsus adductus** avec anomalie de l'empreinte au podoscope, torsion tibiale externe physiologique, et amplitudes de hanches symétriques.

INDICATIONS

pour le métatarsus adductus : chaussures correctrices du commerce préférables à l'inversion droite gauche des chaussures.

Dans tous les autres cas

- veiller à la position assise en tailleur,
- marche en rotation externe forcée chaque occasion,

orientation vers la pratique d'un sport tel que le patinage.

2. L'ENFANT MARCHE LE PIED EN DEHORS.

La plupart du temps dans un contexte d'hyperlaxité.

L'examen est conduit de la même façon que précédemment. On pourra noter une asymétrie d'amplitude en faveur de la rotation externe, un excès de torsion tibiale externe, et un affaissement du pied de type plat.

INDICATIONS

En cas de genu valgum associé : cales internes de 4 mm sous le talon des chaussures à faire réaliser par cordonnier. Il est alors recommandé d'utiliser des chaussures du commerce avec contrefort rigide. On veillera à la position assise genoux joints, chevilles vers l'extérieur. En cas de troubles prédominants au pied : orthèses plantaires avec coin varisant postérieur et coin supinateur antérieur (tout interne).

Dans tous les cas on recommandera la marche pieds nus à la maison, et l'été sur la plage. En cas de genu valgum associé, on

conseille la pratique du poney, et en général tous les sports favorisant la rotation interne.

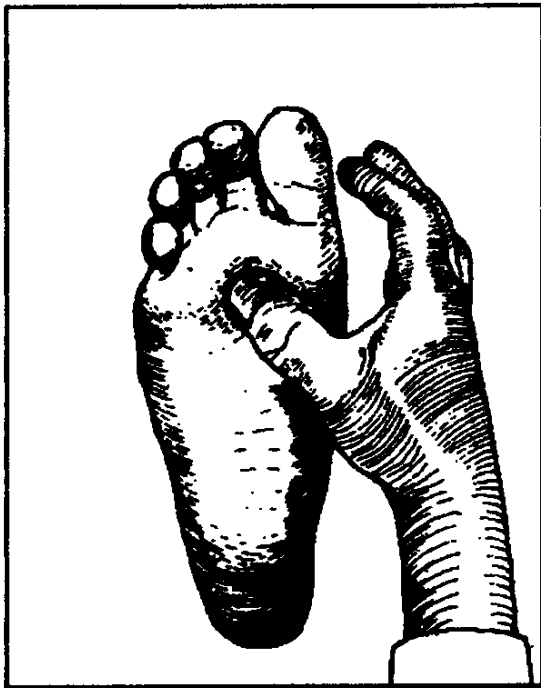
XLLL. LES METATARSALGIES

Ce terme désigne habituellement les douleurs de l'avant-pied (articulation métatarso-phalangienne), d'origine statique. Elles sont très fréquentes et représentent la première cause de consultation en podologie médicochirurgicale.

A. ÉTIOLOGIE

Elles peuvent être

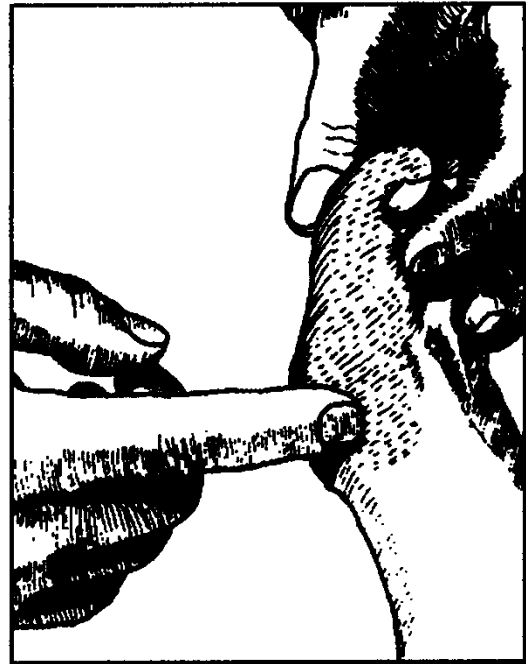
- d'origine inflammatoire (polyarthrite rhumatoïde essentiellement),
- d'origine traumatique (fracture de fatigue de la diaphyse métatarsienne, fracture d'un sésamoïde),



Une douleur à la palpation des faces dorsales et plantaires du 2ème et du 3ème métatarsien évoque une fracture de fatigue du métatarsien.

- d'origine infectieuse (ostéite, ostéopériostite à germes banals),

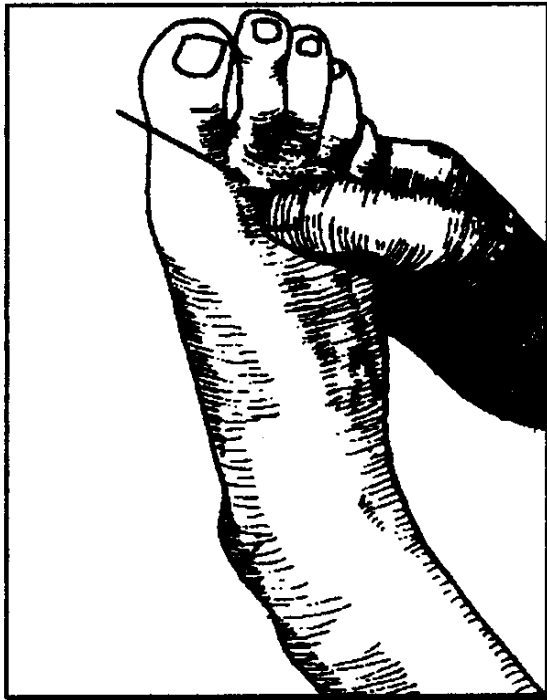
- d'origine algodystrophique (pied décalcifié douloureux, essentiel, ou dans le cadre d'une affection du système nerveux central: Parkinson, hémiplegie, polynévrite...),
- d'origine métabolique (goutte, chondrocalcinose),



Au cours de la goutte, la douleur est souvent intense, siégeant en regard de la métacarpo-phalangienne du gros orteil, et touchant souvent l'orteil. Il existe souvent une coloration violacée de l'orteil.

- d'origine dystrophique .
- **(maladie de Freiberg de l'adolescent),**

Un gonflement localisé au niveau du dos du pied, un empâtement palpable de la métacarpo-phalangiennes du 2ème orteil, une douleur localisée à la palpation sont les signes cliniques de la maladie de FREIBERG.



- d'origine tumorale (bénignes : maladie de Ledderhose, ostéome, chondrome ; malignes).

L'appui antérieur s'effectue par l'intermédiaire de toutes les têtes métatarsiennes, avec une pression plus importante sous la tête du 1^{er} et du 5^e métatarsien (arche antérieure des anatomistes).

Le déséquilibre dans la répartition des charges au niveau de l'avant-pied, se traduira par des douleurs de caractère mécanique.

Ceci se voit dans la brièveté congénitale du 1^{er} métatarsien, isolée ou associée à un métatarsus varus, ou lorsque l'intervention pour hallux valgus a entraîné une résection excessive de la tête du 1^{er} méta, ou de la base de la phalange proximale.

Cette insuffisance fonctionnelle du 1^{er} rayon pourra se compliquer d'une fracture de fatigue, d'un névrome plantaire.

Le pied creux par l'hyperpression sur les têtes des 2^e, 3^e et 4^e métatarsiens, s'accompagne de métatarsalgies.

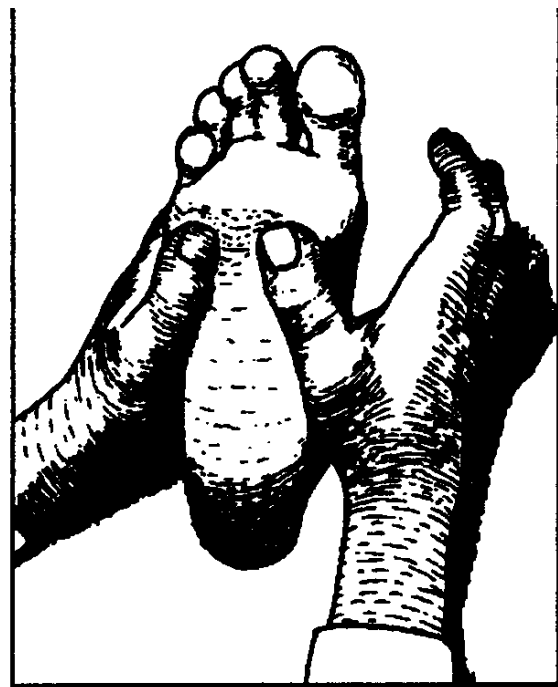B. CLINIQUE

Les métatarsalgies statiques sont très fréquentes, habituellement chez la femme à la ménopause, volontiers obèse et variqueuse.

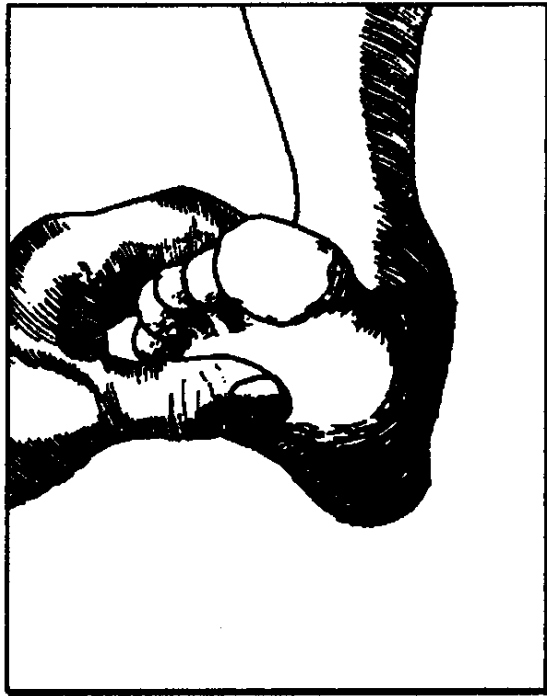L'apparition est progressive, uniquement à l'appui, à type de brûlures, et disparaissant au repos.

L'examen recherche les troubles statiques : étalement du métatarse, pied creux, avant-pied convexe ; hallux valgus et orteils en marteaux associés, hyperkératose sur les zones d'hyperpression.

La pression des têtes métatarsiennes est sélectivement douloureuse. Il faut rechercher une douleur des 2^e ou 3^e espace (association avec un névrome plantaire).



Une douleur est retrouvée à la palpation, sous la tête du 2^o métatarsien et en regard de l'articulation métatarsophalangienne, lorsqu'il existe une luxation dorsale de celle-ci, qu'elle soit consécutive à un hallux valgus ou au cours de la polyarthrite rhumatoïde.



C. LES RADIOS

les deux chevilles de face en appui bipodal avec repère métallique talonnier au sol ; les deux pieds de face en appui bipodal ; de profil interne des deux pieds en charge. Ces clichés permettent différentes mesures d'angle très utiles pour apprécier les troubles statiques et leur évolution. Une incidence de Guntz permet d'objectiver la subluxation des sésamoïdes (surveillance de l'hallux valgus).

D. LA BIOLOGIE

de routine permet d'orienter les recherches diagnostiques.

E. LE TRAITEMENT

=>Général : les antalgiques et les AINS par voie générale sont utiles. Il faudra conseiller la réduction du poids, et le choix du chaussage (semelles souples, chaussures larges du bout, petit talon de 4 cm).

Local, et c'est essentiel car il suffit habituellement :semelles orthopédiques. Le bandage élastique métatarsien avec pelote plantaire est complètement abandonné.

LES INJECTIONS locales de corticoïdes sont rarement nécessaires.

LA RÉÉDUCATION fonctionnelle trop souvent oubliée, permet une meilleure adaptation à la semelle, lutte contre la contracture, la raideur et l'atrophie musculaire.

LA CHIRURGIE est à réserver aux cas rebelles au traitement médical.

- S'il s'agit d'un trouble mécanique de dysharmonie d'appui au sol des têtes métatarsiennes, il faut prescrire des orthèses plantaires qui vont permettre de décharger les zones d'hyper-appui et de mieux répartir les contraintes.
- S'il s'agit d'hallux valgus responsable d'un pied rond antérieur et d'une luxation de la 2° articulation métatarso-phalangienne, il faudra proposer un traitement chirurgical de l'hallux-valgus.
- S'il s'agit d'ostéonécrose de la tête du 2° métatarsien, on réalise une ostéotomie de soustraction dorsale permettant d'exclure la zone nécrosée et de réorienter l'articulation.

METATARSALGIES DE MORTON

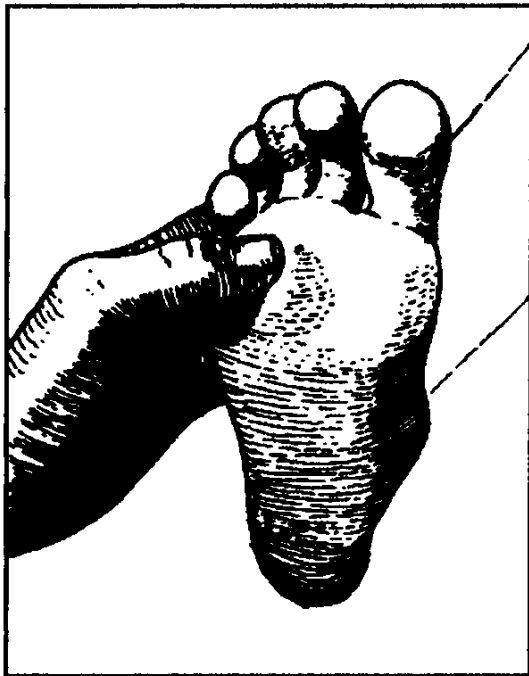Parmi les métatarsalgies, l'une d'entre elles mérite une étude particulière le névrome plantaire, ou maladie de Thomas Morton. Il s'agit d'une pseudotumeur de la gaine du nerf collatéral de la 3° commissure, à la hauteur des têtes métatarsiennes, juste sous les ligaments inter-capitiaux métatarsiens. L'origine mécanique est vraisemblable, surtout qu'à ce niveau le nerf collatéral

possède un double contingent de fibres nerveuses, issues à la fois du nerf plantaire interne et du nerf plantaire externe.

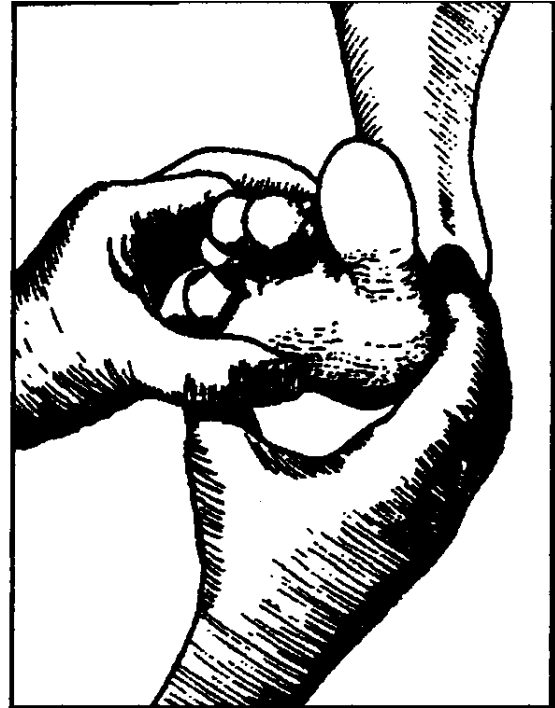
C'est un syndrome canalaire : le nerf plantaire intermétatarsien chemine, accompagné de son paquet vasculaire, dans un tunnel fibro-musculaire. Il sera d'autant plus comprimé facilement, qu'il existe un trouble de l'appui de l'avant-pied.

CLINIQUE : habituellement chez la femme, après 50 ans. La douleur survient à l'appui et spécialement dans une chaussure serrée, obligeant à se déchausser. Localisée le plus souvent au niveau du 3e espace, elle peut se situer aussi au 2e espace.

Elle irradie parfois aux orteils correspondant à l'espace intéressé. Elle prend la forme d'une douleur lancinante, de décharge électrique, ou de coup de poignard ou au contraire, elle sera limitée à un simple fourmillement.

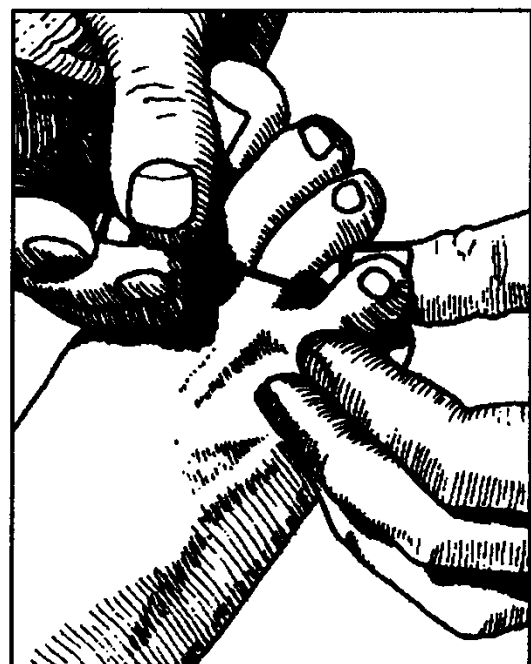


Une douleur très vive est retrouvée à la pression de l'espace inter-capitométatarsien.



L'examen recherche un point électivement douloureux à la pression de l'espace interdigital, à la manoeuvre de resserrement de l'avant-pied.

Une hypoesthésie ou une hyperesthésie en feuillet de livre au niveau des faces latérales des orteils concernés est inconstante, remplacée par des troubles de la sudation (qui ne sont plus recherchés).



L'examen va mettre en évidence les troubles statiques de l'avant-pied (avant-pied plat, avant-pied convexe), qui pourront être objectivés par des radios.

Le traitement consiste à réaliser une injection locale d'un dérivé corticoïde, après s'être assuré que la vaccination contre le tétanos est correcte. Une semelle orthopédique et la massokinésithérapie éviteront les rechutes.

XIV. LES OSTEO- CHONDRODYSPLASIES

regroupent la pathologie du cartilage de croissance ou de la structure de l'os.

A - PATHOLOGIE DE LA CROISSANCE OSSEUSE

1. CHONDRODYSPLASIE AVEC BRIÈVETÉ DES MEMBRES

TYPE DE DESCRIPTION ACHONDROPLASIE

associe

- **un nanisme micromélique** : brièveté des membres prédominant sur le segment proximal, les mains sont trapues avec un écart anormal du troisième et quatrième doigt réalisant avec le pouce un aspect en trident,

- **une déformation cranio-faciale** avec crâne volumineux, bosse frontale saillante et aplatissement de la racine du nez,

- **une hypotonie du nourrisson** responsable d'une cyphose thoracique lors de la station assise.

Lorsque l'enfant grandit, on note une hyperlordose lombaire.

Radiologiquement : il existe un aspect de canal étroit au niveau vertébral avec réduction de la distance inter-pédiculaire pouvant provoquer une paraplégie.

Le nanisme est sévère avec taille à l'âge adulte d'environ 1,25 mètre.

Génétiquement, la transmission est dominante, mais actuellement il s'agit dans la plupart des cas d'une mutation spontanée.

Une forme mineure est

l'HYPOCHONDROPLASIE.

Chondrodysplasies découvertes à la naissance.

• **Chondrodysplasie ponctuée ou maladie des épiphyses ponctuées**

Des calcifications épiphysaires en grain de plomb sont visibles au cours des deux premières années de la vie . La forme la plus habituelle est rhizomélique avec brièveté de l'humérus et du fémur.

Il existe fréquemment une atteinte oculaire avec cataracte et une atteinte cutanée : ichtyose

• **Nanisme diastrophique**

Ressemble à l'achondroplasie. Il existe en plus un pied bot à la naissance et la cyphoscolioses est plus sévère.

• **Nanisme métatropique**

Les membres sont brefs, le tronc est long et étroit.

Il existe souvent une scoliose, la métaphyse des os longs est élargie en altère.

2. CHONDRODYSPLASIE AVEC INSUFFISANCE STATURALE GLOBALE

• **Dysplasie spondylo-épiphysaire**

Nanisme harmonieux sans dysmorphie faciale. Il existe une atteinte vertébrale avec plati-spondylie et une atteinte épiphysaires avec troubles de l'ossification.

• **Dysplasie cléido-crânienne** associant un défaut d'ossification des os du crâne avec fontanelle largement ouverte et une hypoplasie des clavicules.

Chondrodysplasies découvertes durant l'adolescence.

En fonction de l'atteinte, on distinguera

- les **dysplasies polyépiphysaires** avec fragmentation des épiphyses
- les **dysplasie métaphysaires** touchant les métaphyses avec coxavara
- les **plati-spondylies** avec atteinte vertébrale associées soit dysplasie spondylo-épiphysaire soit dysplasie épiphysio-métaphysaire dont le type de description est la maladie de Morquio rentrant dans le cadre des muco-poly-saccharidoses.

B. PATHOLOGIE DU CARTILAGE ET DU TISSU FIBREUX SQUELETTIQUE

1. LA MALADIE DES EXOSTOSES MULTIPLES

se traduisant par une tuméfaction des os longs au voisinage des articulations avec légère perte de taille. Les exostoses sont métaphysaires, souvent bilatérales et symétriques se développant en période de croissance. L'indication d'ablation de l'exostose est réalisée uniquement en cas de compression vasculaire ou nerveuse. Il existe 10% de dégénérescence maligne

2. ENCHONDROMATOSES

Cliniquement : tuméfaction sur un os long mais la plupart du temps, découverte radiologique avec aspect soufflé localisé au niveau métaphysaire. Le développement des chondromes s'arrête à la fin de la croissance. Certaines formes sont asymétriques unilatérales : maladie d'Ollier

3. DYSPLASIE FIBREUSE

découverte au cours de l'adolescence par une incurvation d'un os long.
Radiologiquement : existence de clarté

osseuse diaphysaire avec confluence des géodes et incurvation de l'os. Dans certains cas, un enclouage des os longs est nécessaire.

C. PATHOLOGIE DE LA DENSITÉ OSSEUSE

1. MALADIE AVEC TRANSPARENCE OSSEUSE EXCESSIVE

ou **OSTÉOGENÈSE IMPARFAITE**
ou **LOBSTEIN**

fractures multiples, incurvation des membres du fait des fractures multiples, le tronc est court, les dents sont de mauvaise qualité, la musculature est faible, associée à une hyperlaxité ligamentaire. Les sclérotiques sont bleutées et il existe souvent une surdité. Radiologiquement : la corticale est mince, les corps vertébraux sont aplatis avec aspect en lentilles biconcaves. Orthopédiquement : on peut réaliser un enclouage télescopique des os longs

2. MALADIE OSSEUSE CONDENSANTE ou OSTÉOPETROSE

Radiologiquement : densification osseuse souvent notée à l'occasion d'une fracture, élargissement de la zone métaphysaire, opacité de la base du crâne. On redoute la compression des nerfs crâniens avec atrophie optique, paralysie faciale, et surdité. Il existe également des risques d'anémie.

XV OSTEOCHONDRITES ET MALFORMATIONS CONGENTALES DU PIED

Il s'agit de lésions fréquentes chez l'enfant dans le cadre de la consultation. Plusieurs os du pied peuvent être atteints, constituant une liste avec autant de noms propres que de personnes qui les ont décrites, avec l'essor de la radiographie au début du siècle.

Nous décrirons les principales d'entre elles, mais rappellerons leurs points communs -sur le plan de la pathogénie, elles associent à des degrés variables une origine microtraumatique et (ou) une prédisposition vasculaire (lésions de nécrose) posant le problème des variantes et aspects physiologiques, souvent à la limite d'une véritable ostéochondrite.

- Leur évolution est en général bénigne, guérissant en quelques mois, mais gênant souvent l'enfant, d'autant qu'il s'agit volontiers de sportifs.
- l'affection peut être uni ou bilatérale.
- Le traitement, toujours prudent consiste en une surveillance avec emploi éventuel d'anti-inflammatoires non stéroïdiens et le recours à des phases de repos sportif, le recours à la chirurgie est très rare. Dans tous les cas, un examen complet de l'enfant s'impose et en particulier de son pied (recherche d'un trouble statique, pied plat, pied creux, talon d'Achille court) complété par un examen radiographique (radiographie face et profil des 2 pieds en charge)

1) OSTEOCHONDRITE DE

L'ASTRAGALE

Elle touche habituellement le garçon à l'âge de l'adolescence. Il s'agit en fait d'une fracture ostéochondrale, siégeant au niveau de la berge supéro-interne de la poulie astragalienne.

L'exploration et la topographie de l'atteinte se fait idéalement par tomographies et surtout I.R.M. (qui objective l'état du cartilage)

Le traitement peut recourir à une botte plâtrée quelques semaines. souvent efficace. En cas de persistance ou d'aggravation, un abord direct pour curetage de la lésion est possible par arthrotomie ou mieux arthroscopie.

2) OSTEOCHONDRITE DU CALCANEUM (maladie de Sever)

Il s'agit d'enfant de 8 à 12 ans. La coque calcanéenne est douloureuse et inflammatoire et l'on évoque dans son déterminisme des microtraumatismes (à la fois, par compression lors de la marche et par étirement sous l'effet du tendon d'Achille),

L'interprétation du seul aspect radiologique du point calcanéen doit être très prudente. il peut être dense et fragmenté de façon physiologique.

Le traitement associe anti-inflammatoires, semelles talonnières mousse (V ISCOHEEL) et la réduction sportive. Une botte plâtrée de décharge ne sera employée qu'exceptionnellement.

3) OSTEOCHONDRITE DU SCAPHOÏDE (maladie de Kohler-Mouchet)

Il s'agit d'une lésion d'ostéonécrose chez des enfants jeunes (3.9 ans) avec un aspect de rétraction en galette du scaphoïde bien vu sur l'incidence de profil.

L'évolution est toujours favorable avec guérison spontanée en quelques mois. Une botte plâtrée antalgique est parfois nécessaire pour passer le cap aigu.

4) OSTEOCHONDRITE DE

LA TÊTE DU 2° METATARSIEN (maladie de Freiberg)

Elle touche surtout la fille adolescente et s'explique par des phénomènes d'hyperappui de la tête du 2° métatarsien (pied grec ou pied rond).

La radiographie objective un aspect de fragmentation de la tête du 2° métatarsien. Le traitement relève de la prescription d'une semelle avec appui rétrocapital et très rarement d'une ostéotomie de réorientation de la tête peut être proposée en cas de séquelle (aplatissement de la tête)

5) OS SURNUMÉRIQUES (ou

fragmentés)

Il s'agit d'aspects très variés qui sont plus vraisemblablement des aspects physiologiques que de véritables ostéochondrites.

Citons :

- fragmentation de la base du 5° métatarsien, (scaphoïde accessoire, ou tibial externe, ou os de Vésale) ;
- fragmentation du bord postérieur de l'astragale (os trigone) .
- fragmentation de la pointe d'une malléole

B - MALFORMATIONS CONGÉNITALES DU PIED

Sous ce vocable, on peut prendre en considération là encore des tableaux très divers. tant par leur gravité que par leur signification pathogénique. l'important est de toujours étudier cette anomalie dans son contexte régional (membre inférieur) et général (dans le cadre d'un syndrome malformatif particulier éventuel) pour cela, il faut toujours réaliser un examen complet de l'enfant, arthopédique

et neurologique, demander des incidences et des clichés complémentaires éventuels.

1) LES "MALPOSITIONS"

INTRA-UTÉRINES

il s'agit de déformations du pied, suite à une compression pendant la dernière partie de la vie intra-utérine (d'où le terme de pathologie posturale). Selon la position du pied (et donc le sens où agit l'utérus pour comprimer ce dernier) on observe ainsi à la naissance autant de positions variées : talus valgus, métatarsus varus, etc
Toutes présentent un critère essentiel : la réductibilité complète de la déformation.

LE TRAITEMENT[doit être extrêmement réduit. la plupart de ces déformations régressent spontanément en quelques jours. Les séances de manipulations kinésithérapiques (ou maternelles) peuvent parfois accélérer la correction, ; comme le recours à des elastoplast Ce n'est que vers l'âge de 3 ou 4 mois que l'on peut recourir à des petits moyens orthopédiques (bottillon articulé, etc...) si la déformation persiste partiellement.

2) LES MALFORMATIONS

MINEURES

a) LES ANOMALIES DES ORTEILS sont assez fréquentes, souvent bilatérales et avec un terrain familial fréquent. Il s'agit d'un chevauchement des orteils (quintus varus superductus, chevauchement du 4° orteil qui passe sous le 3°, ou de la 2° phalange du gros orteil qui passe sous le 2° orteil).

LE TRAITEMENT de ces malpositions d'orteils recourt rarement aux orthèses orthopédiques, ou aux attelles (par sparadrap) qui se montrent peu efficace et

souvent gênantes dans la chaussure. Un traitement chirurgical de réaligement articulaire avec embrochage permet la plupart du temps la guérison (la cure du quintus varus étant un peu plus délicate et nécessitant une plastie cutanée).

b) L'HALLUX VALGUS

L'hallux valgus existe aussi chez l'enfant et se différencie de celui de l'adulte sur le plan pathogénique : le métatarsus varus (angle M M2) est accentué et entraîne secondairement la constitution du valgus phalangien.

LE TRAITEMENT de cet hallux valgus, contrairement à ce qui a longtemps été dit, peut être chirurgical dès l'âge de 11 - 12 ans (ostéotomie du méta)

c) enfin, dans ce cadre de malformations mineures, on peut indiquer :

- **la fusion d'orteils** (syndactylie cutanée ou osseuse). Contrairement à la main, il n'est pas habituel de proposer une libération chirurgicale.
- l'existence d'**orteils surnuméraires** (6 orteils la plupart du temps) et dans ce cas, l'exérèse de l'orteil surnuméraire devra se faire après une lecture attentive du cliché (c'est souvent l'avant-dernier orteil qui est en trop)

3) LES MALFORMATIONS

SEVERES

Nous citerons :

a) LES MALFORMATIONS SUR LE PIED QUI RESTENT ISOLEES

La moins sévère, mais qui reste difficile à diagnostiquer, surtout chez le jeune enfant,

consiste en une synostose des os du tarse (astragalo-calcanéenne ou calcanéo-scaphoïdienne).

Leur expression clinique se fait la plupart du temps par un tableau de pied plat spastique douloureux. L'incidence fondamentale nécessaire et suffisante pour le diagnostic d'une synostose calcanéo-scaphoïdienne est celle en oblique ou pied enroulé. Le diagnostic de la synostose astragalo-scaphoïdienne est plus difficile et bénéficie avantagement de l'exploration tomodensitométrique (la fusion peut siéger soit en avant, soit en arrière du sinus du tarse).

- A côté de ces malformations, on peut observer des anomalies n'obéissant à aucune description (métatarsiens anormaux ou bifides, malformations par agénésie de rayons, ou grande malformation comme la pince de homard).

b) DANS LE CADRE D'UNE MALFORMATION PLUS GENERALE DU MEMBRE INFERIEUR : le pied s'intègre dans une anomalie plus générale (souvent une ectromélie externe associant synostose du tarse, avec un aspect convexe de la tibio-tarsienne, une agénésie d'un rayon, et une hypoplasie du segment jambier du fémur.) le pied dans ce cas, intervient en sus des segments fémoral et jambier dans l'inégalité totale de longueur des membres inférieurs, qu'il conviendra de corriger.

Ce pied est parfois "suspendu" à un tibia très malformé, avec agénésie péronière (une bride fibreuse vestigiale externe doit être recherchée et réséquée, car elle est responsable de la fixation en valgus équin du pied).

Le pied doit toujours être pris en compte avec une grande attention lors du traitement de ces malformations, car c'est lui qui conditionnera à terme les

possibilités et le succès éventuel des programmes modernes d'égalisation.

4) LE PIED BOT

Le pied bot varus équin se situe à mi chemin entre "malposition" et "malformation", car il existe 2 éléments dans son déterminisme (postural et malformatif). Nous noterons simplement, la nécessité d'une prise en charge orthopédique immédiate en milieu spécialisé et le recours fréquent à la chirurgie au moment des premiers pas (libération des parties molles).

La place de la kinésithérapie est essentielle tout au long du traitement, tout comme le recours à des chaussures thérapeutiques. des méthodes en plein essor (mobilisations nocturnes sur attelle électrique à domicile) représentent une voie prometteuse.