

MALFORMATIONS CONGÉNITALES DE LA HANCHE

LA QUESTION EST IMPORTANTE :

La hanche est une pièce articulaire dont Le rôle est privilégié dans l'organisation motrice.

C'est un élément déterminant de la station érigée et de la marche bipodale. Il s'agit d'un nouveau-né et la surveillance devra se poursuivre jusqu'à l'âge de 15 ans.

Le pronostic ultérieur est grave: La dysplasie programme l'arthrose.

Le traitement est extrêmement précis et nécessite une surveillance stricte de la part du kinésithérapeute comme de tous les membres de l'équipe soignante.

L'ostéochondrite, complication de ce traitement doit toujours être redoutée. Le kinésithérapeute intervient à toutes les étapes du traitement :

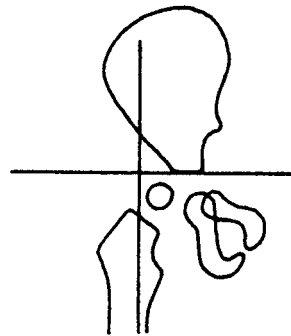
- mise en place et surveillance de la réduction orthopédique.
- surveillance la contention plâtrée
- remise à la marche après des périodes d'immobilisation dépassant souvent 6 mois.

DEFINITIONS

Les malformations congénitales sont celles qui existent à la naissance, indépendamment des éléments génétiques et héréditaires.

Nous étudierons **LA MALADIE LUXANTE DE LA HANCHE**, en éliminant les chondrodystrophies (endocriniennes, métaboliques, génétiques), les syndromes neurologiques paralytiques, l'arthrogrypose, les ostéo-arthrites infectieuses des premiers jours, toutes ces affections peuvent s'accompagner d'une luxation de hanche.

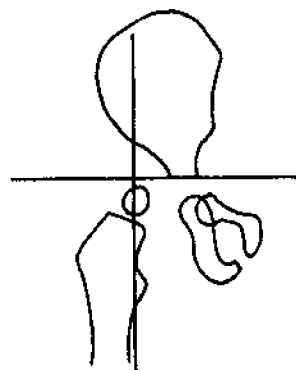
DYSPLASIE : est un terme général désignant toute anomalie de la hanche. On a l'habitude de la considérer dans un sens plus restreint: malformation de constitution ou de développement de la hanche ou de ses éléments constitutifs dont les conditions existent à la naissance à l'exclusion des luxations ou des sub-luxations vraies.



La dysplasie s'exprime par une imperfection articulaire.

LA SUB-LUXATION est la conséquence d'une dysplasie: (Malformation sub-luxante de LANCE).

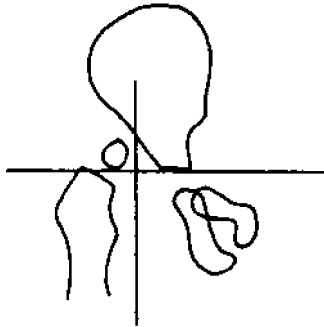
Déplacement incomplet, mais détruisant les axes mécaniques articulaires.



Le passage de la sub-luxation à la luxation peut se faire au moment des premiers pas, il peut être brutal ou progressif.

LA LUXATION peut être le terme de L'évolution des 2 stades précédents: La tête fémorale est complètement sortie de

la cavité cotyloïdienne. Le limbus est évasé, refoulé en bas et en dedans vers le cotyle, s'interposant entre la tête et le cotyle.



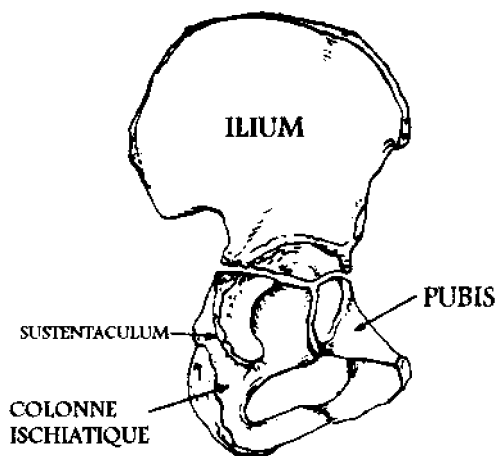
HANCHE LUXEE

ANATOMIE DE LA HANCHE DU NOUVEAU NE

LA HANCHE DU NOUVEAU-NE EST PLUS CARTILAGINEUSE QU'OSSEUSE.

Elle est formée des 3 noyaux osseux au niveau de chaque héli-bassin :

- noyau iliaque
- noyau pubien
- noyau ischiatique



et d'un noyau diaphysaire fémoral, le noyau céphalique apparaît 3 à 4 mois après la naissance.

Le toit de l'acetabulum est cartilagineux, il est prolongé par le LABRUM : anneau incomplet de fibro-cartilage. L'ensemble macroscopique toit cartilagineux et labrum s'appelle le LIMBUS, et constitue une entité pathologique.

Le limbus est une obstacle très gênant dans le traitement des luxations congénitales.

LA HANCHE DU NOUVEAU-NE EST TRES OUVERTE

L'orientation de l'axe anatomique du col est caractéristique de la hanche du nouveau né: col court, très oblique en haut et en avant. (A la naissance: angle cervico-diaphysaire de 145°)

L'acetabulum n'est pas assez creux: angle d'obliquité du toit de 25 à 30°. L'acetabulum est un peu plus antéversé chez la fille.

En conséquence: la hanche du nouveau-né est peu stable.

PHYSIOLOGIE DE LA HANCHE EN CROISSANCE

Durant la vie postnatale, la fonction est le premier facteur stimulant la croissance osseuse et déterminant l'architecture.

GROSSISSEMENT SPHERIQUE DE LA TETE FEMORALE

Le noyau d'ossification apparaît entre le 3^e et le 6^e mois.

Le noyau osseux grandit de façon harmonieuse jusqu'à envahissement de la presque totalité de la tête.

LES CAUSES DU DEVELOPPEMENT

Les noyaux épiphysaires se développent sous l'effet des contraintes compression : **STATIQUES**: harmonieuses

contraintes de compression sont égales dans toutes les directions, donc nécessité d'une tête parfaitement centrée dans l'acetabulum.

DYNAMIQUES : Le roulement de la tête favorise l'équilibration des contraintes. Si la tête n'est pas maintenue dans l'acetabulum, elle se développera inégalement et ne sera pas sphérique chez l'adulte.

AGRANDISSEMENT ET CREUSEMENT DE L'ACETABULUM

Le toit s'abaisse. L'angle d'inclinaison acétabulaire est de :

-30° à La naissance

-20° à 5 mois

-10° à 10 ans.

L'acetabulum s'agrandit et s'approfondit. A la naissance, du fait de l'obliquité du toit, les contraintes se font dans la partie périphérique et l'expansion est plus importante à ce niveau que dans la partie centrale, corrigeant ce défaut initial.

Si la tête n'est pas maintenue dans l'acetabulum, les contraintes sur la partie périphérique seront ou trop fortes (sub luxation), ou trop faibles (luxations) et le développement sera gêné.

L'attitude de la hanche dans les premières semaines de la vie a une influence déterminante pour son avenir .

Si la hanche est en abduction, les contraintes seront plus favorables.

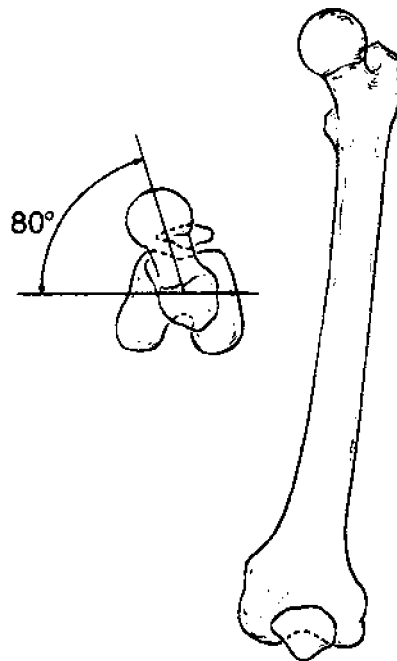
ANTEVERSION DU COL FEMORAL

De 40° à la naissance, elle passe à 15° à 5 ans et à 10° chez l'adulte.

En position intra utérine (flexion de la banche, le centrage est excellent. Après la naissance, l'extension tend à luxer la hanche en avant.

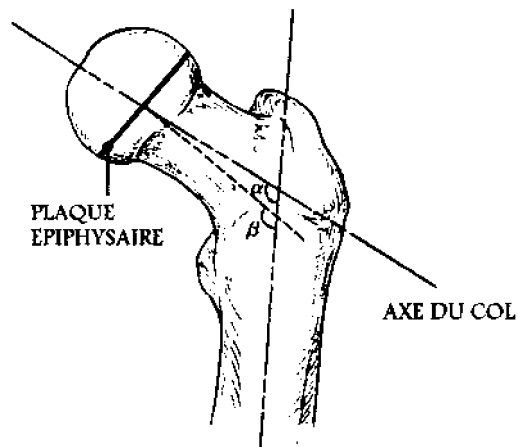
La diminution de l'antéversion permet un meilleur centrage de la tête et une

diminution de la tension du ligament ilio-fémoral



INCLINAISON DU COL FEMORAL

De 145° à la naissance, l'angle cervico-diaphysaire va diminuer jusqu'à 130°. Dans ce cas, il s'agit de contraintes de tension: le début de la marche fait travailler les abducteurs et les tractions exercées sur la masse cartilagineuse du grand trochanter induisent l'apparition du noyau trochantérien tendant à horizontaliser le col.

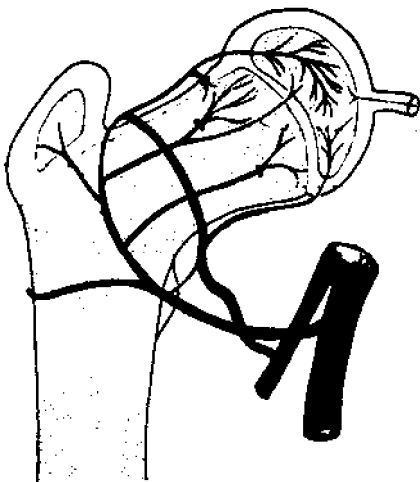


LA MARCHÉ

Les mouvements de flexion-extension permettent le développement des zones antéro-supérieures et postéro-supérieures de l'acétabulum.

LA VASCULARISATION EST TRÈS FRAGILE

La zone osseuse correspondant à la zone portante est irriguée par l'artère circonflexe postérieure (branche de la fémorale profonde) qui monte en arrière du col, traverse le manchon synovial et se glisse entre le manchon synovial et la face supérieure du col. Elle pénètre dans l'extrémité articulaire aux limites du col et de la tête, et irrigue à elle seule le noyau épiphysaire.



PHYSIOPATHOLOGIE

LES FACTEURS GENÉTIQUES

CONSTITUTIONNELS COTYLOIDIENS

- .toit court
- .cavité peu profonde
- .anteversion importante

-HYPERLAXITE ARTICULAIRE
FAMILIALE

FACTEURS MÉCANIQUES

- AU NIVEAU DU COTYLE.

La proportion de la tête fémorale recouverte par le cotyle va décroître régulièrement pendant la vie foetale passant de 100 à 65% à la naissance, puis à nouveau remonter jusqu'à 80% à l'âge de 5 ans.

- AU NIVEAU DU FEMUR

La forme de la tête se modifie: embryon 80% d'une forme sphérique, à la naissance 50% d'une sphère complète, à 3 ans 70 % d'une sphère complète.

L'orientation tête-col se modifie: embryon antéversion de 0°, à la naissance 40°, chez l'adulte: 15°

INTERROGATOIRE

FACTEURS ÉTIOLOGIQUES

Fréquence: 3 /1000 en France

sexe: luxation vraie (8 filles /1 garçon)
dysplasie (3/1)

Plus fréquente à gauche.

Hérédité: en ligne directe: 7%
familiale: 25%

il s'agit vraisemblablement d'une hérédité multifactorielle.

Le caractère cotyle plat se transmet suivant les lois mendéliennes de la dominance.

Circonstances de la naissance: % d'accouchement par le siège plus élevé

Race: exceptionnelle chez la race jaune et noire.

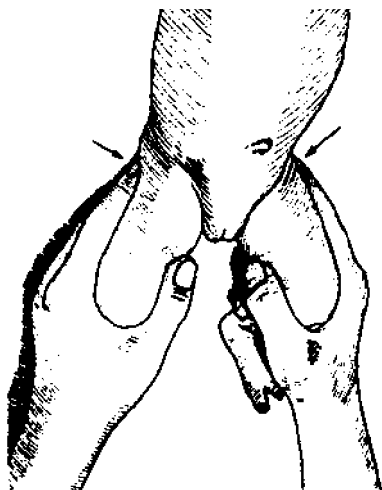
Plus fréquent en Europe qu'aux Etats-Unis (emmaillotage)

LES SIGNES CLINIQUES

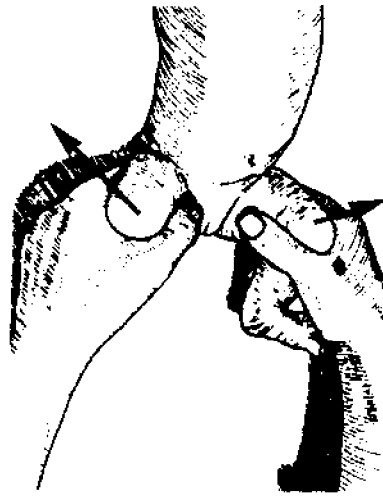
A LA NAISSANCE

Il faut tout d'abord rechercher la stabilité par la manoeuvre d'ORTOLANI :

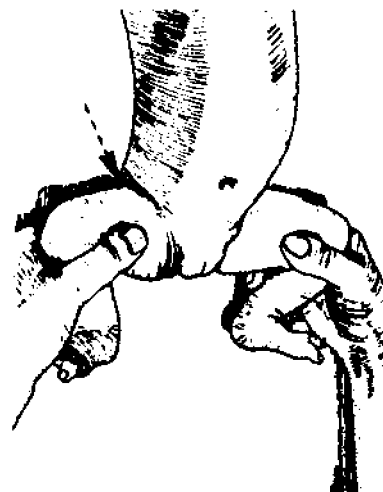
L'enfant est couché sur le dos, sur une table. L'opérateur se place en face de lui. Avec douceur, sans aucune force, il saisit chacune des jambes du nouveau-né avec la main de nom opposé, de telle sorte que la commissure du pouce embrasse le genou de l'enfant. La phalange du pouce est appliquée sur la face interne de la cuisse, l'index sur la face antérieure, le médius est étendu le long de sa face externe, et sa pulpe appuie sur la région trochantérienne. L'annulaire et le petit doigt repliés entourent le mollet. La cuisse est maintenue fléchie à angle droit sur le bassin, la jambe est également fléchie à angle droit sur la cuisse. L'opérateur utilise l'un des membres inférieurs pour immobiliser le bassin pendant qu'il examine l'autre.



On mesure les amplitudes en abduction et leur symétrie.



Si une hanche est luxée aux alentours de l'abduction complète, on percevra la réintégration de la tête dans le cotyle. Un claquement audible peut accompagner cette réduction, mais en aucun cas, il ne doit être considéré comme essentiel à la positivité du test.



On recherche d'autres malformations orthopédiques: pied talus, genu recurvatum.

On recherche des signes de laxité articulaire avec exagération des rotations, des flexions, de l'adduction.

A l'issue de cet examen, on peut classer les malformations luxantes de la hanche :

HANCHES STABLES: examen clinique négatif

HANCHES LAXES : hanche en place, pas de ressaut, mais signes de laxité articulaire .

HANCHES EN PLACE LUXABLES : ressaut de dedans en dehors.

HANCHE LUXEE REDUCTIBLE : raccourcissement et asymétrie des plis fessiers, ressaut de dehors en dedans.

HANCHE LUXEE IRREDUCTIBLE : raccourcissement et asymétrie des plis, limitation de l'abduction.

HANCHE LUXEE FLOTTANTE : limitation de l'abduction, mouvement de piston.

NOTES

On n'accorde que peu de valeur à l'asymétrie des plis fessiers, et le raccourcissement est souvent difficile à évaluer cliniquement.

On n'omettra pas de réaliser un bilan général et orthopédique complet pour rechercher l'une des étiologies citées au paragraphe des définitions. Le bilan orthopédique mettra parfois en valeur une asymétrie musculaire provoquant l'association: scoliose infantile et luxation de hanche.

A L'AGE DE LA MARCHÉ

Il existe dans 80% des cas un retard à la marche. La luxation unilatérale marche classiquement vers 18 mois, et la luxation bilatérale après 22 mois.

Au moment de la marche, l'apparition de boiterie avec signe de **TRENDELENBOURG** attire l'attention. Cette boiterie est moins évidente lorsque la lésion est bilatérale.

Lors de la mise en charge du côté luxé, l'appui insuffisant fait ascensionner le grand trochanter. Le moyen fessier pourtant normal, perd par manque de

tension, la plus grande partie de sa puissance. Le bassin bascule fortement du côté opposé au membre en charge. La colonne s'incurve pour compenser ce mouvement, et l'épaule homolatérale plonge du côté luxé.

En cas de luxation bilatérale: marche en canard

Cliniquement, on recherchera :

le raccourcissement d'un membre, l'obliquité du bassin (obliquité de la fente vulvaire).

En cas de luxation antérieure: disparition de l'ensellure lombaire,

en cas de luxation postérieure, la fesse est saillante.

EXAMENS PARACLINIQUES

LA RADIOGRAPHIE

AVANT L'APPARITION DU NOYAU DE LA TÊTE FÉMORALE

Le cliché peut être pris bassin rigoureusement de face avec M.I. en position anatomique.

On note :

-L'obliquité du toit du cotyle (inf. à 30°)

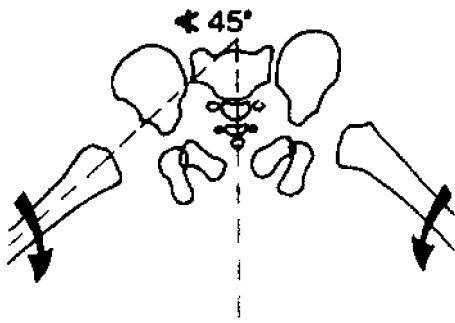
-L'ascension fémorale: la distance séparant le point le plus élevé du fémur de la ligne des Y diminue du côté luxé.

-L'écartement fémoral: le bec métaphysaire ne doit pas être coupé par la ligne de PERKINS (verticale tracée à partir du talus du cotyle) il se situe en dehors à une distance (e) de cette ligne.

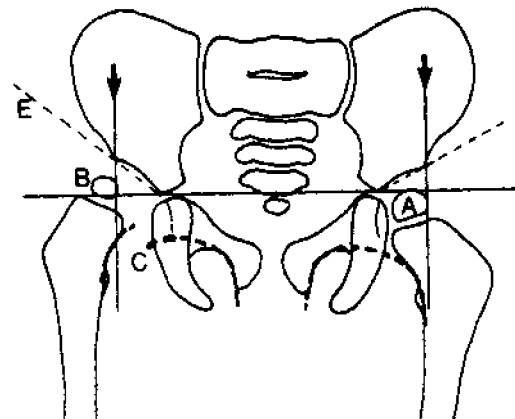
-Le retard d'apparition du point épiphysaire

-La forme du toit du cotyle: plan avec talus mal dessiné.

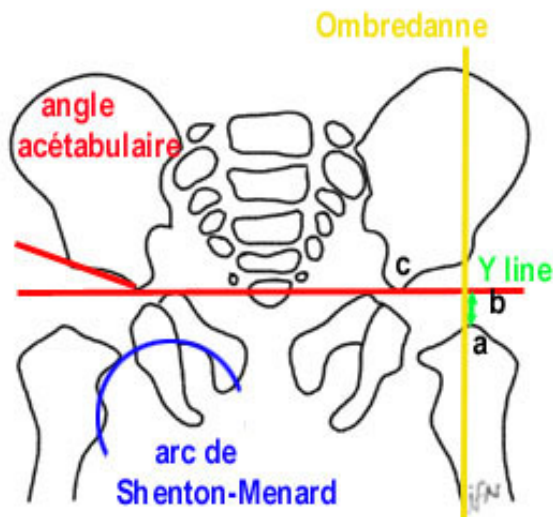
Le cliché peut être pris selon la technique de Von ROSEN : membres inférieurs étendus en abduction 45° et rotation interne.



L'axe de la diaphyse fémorale doit passer par le cartilage en y et ne pas couper la pièce iliaque.



La tête est en place, lorsque le noyau se projette dans le quadrant inféro-interne.
La tête est luxée en dehors: projection dans le quadrant inf. ext.
La tête est luxée en dehors et en haut: quadrant sup. ext.



à la naissance, une image radiologique normale ne doit pas acquitter une hanche cliniquement suspecte.

APRES L'APPARITION DU NOYAU DE LA TÊTE FÉMORALE

On utilise la construction d'OMBREDANNE. La ligne des Y et la ligne de Perkins forment 4 quadrants.

LES SIGNES DE DYSPLASIE DE LA HANCHE

- PAR DEFAUT D'ORIENTATION FÉMORALE OU COTYLOIDIENNE

valgus cervico-fémoral sup. à 135°
antéversion du col fémoral plus importante que l'antéversion du cotyle difficile à apprécier (incidence de DUNLAP)

- PAR DEFAUT DE DIMENSION

cotyle oblique du nourrisson
cotyle court (en fin de croissance mesuré par l'angle CE de Wiberg)

C = centre de la tête fémorale

E = talus

Le bord externe du toit doit recouvrir intégralement le noyau céphalique.

+ protusion acétabulaire: minceur de l'arrière fond

+ coxa magna: hypertrophie du noyau céphalique (intervention chirurgicale, infection...)

-PAR DEFAUT MORPHOLOGIQUE

Séquelles des chondropathies...

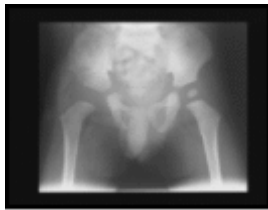

image1

Retard d'apparition du noyau épiphysaire fémoral

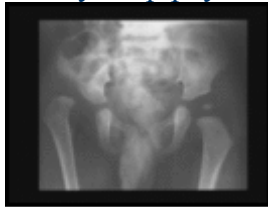

image2

Luxation nette à droite

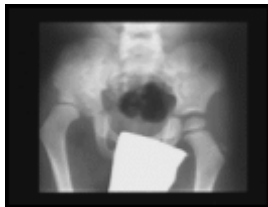

image3

Evolution sans traitement

TRAITEMENT

PRINCIPES :

- + dépister
- + recentrer la tête fémorale
- + réduire la luxation
- + stabiliser la réduction obtenue
- + PREVENIR L'OSTEOCHONDRITE
- + surveiller

METHODES ORTHOPEDIQUES:

language en abduction, attelles, réduction orthopédique progressive (SOMMERVILLE), plâtres

METHODES CHIRURGICALES:

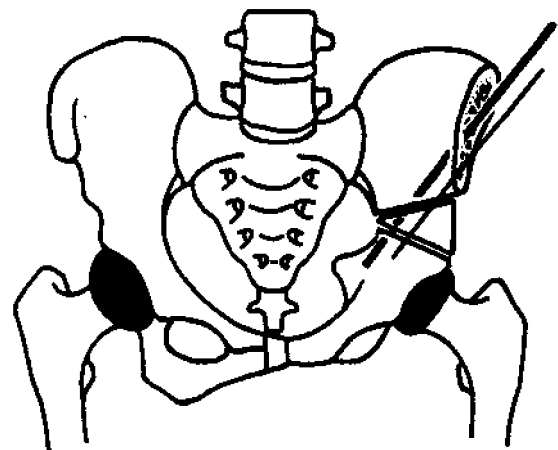
a) LES OSTEOTOMIES DU FEMUR

il faudra tenir compte du degré de solidité du montage et de l'importance de la décalcification.

b) LES OSTEOTOMIES DU BASSIN : L'OSTEOTOMIE INNOMINEE DE SALTER

avec réorientation du cotyle en bas et en arrière, donc augmentation de la distance entre l'aile iliaque et le trochanter; et de la tension du moyen fessier, des abducteurs et du fascia lata.

Elle nécessite une dénudation de l'os iliaque sur les 2 faces, donc raideur cicatricielle après fibrose au contact de l'aile iliaque.



L'immobilisation est plus longue, donc augmentation du retard moteur et raideur plus marquée en abduction.

La récupération des amplitudes commence par la flexion combinée à la rotation externe et à l'abduction. Travail prudent en activo-passif.

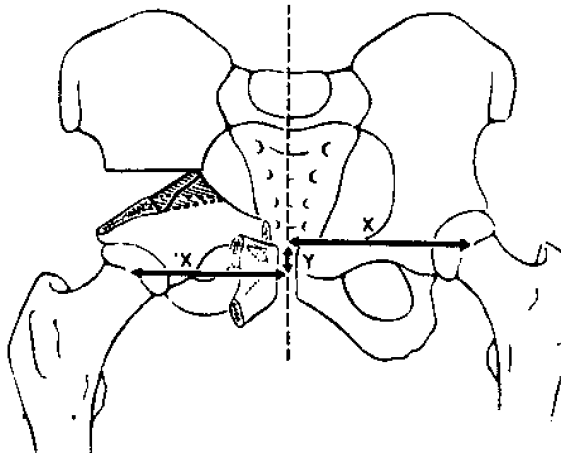
Attention au moyen fessier et au tenseur du fascia lata entraînant une hyperpression importante de la tête sur le cotyle et un risque de nécrose.

On ne fera pas travailler le moyen fessier en concentrique, mais en actif en apesanteur, puis contre la pesanteur en statique et en excentrique.

Il faut tonifier modérément les adducteurs (éviter l'hypertonie).

c) LA TRIPLE OSTEOTOMIE DU BASSIN DE POL LECOEUR

Elle est réalisée sur un enfant plus grand qui a marché, donc pas de retard du niveau d'évolution motrice.



Il y a peu de modifications du moment des muscles, mais modification du secteur d'amplitude de la hanche: réduction en flexion, abduction et rotation interne.

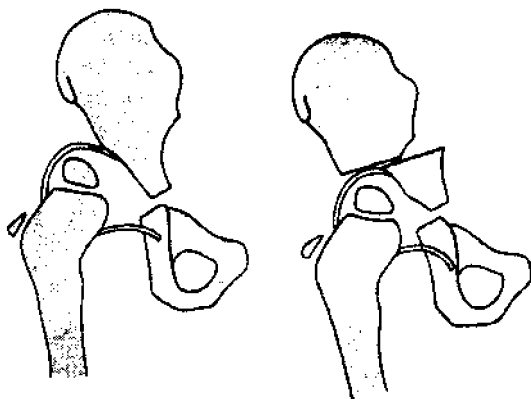
Amyotrophie harmonieuse et bilan musculaire .

Sous plâtre, on pratiquera des contractions statiques.

La bascule du bloc découvre la tête en arrière, donc attention à la rotation interne lors de la mise en charge.

d) L'OSTEOTOMIE DE CHIARI

Après 6 ans, elle se fait au ras du cotyle.

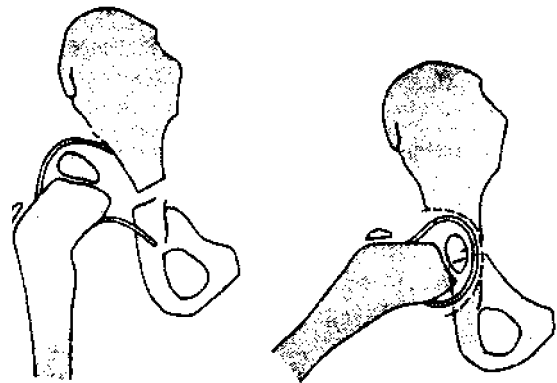


Le bras de levier du moyen fessier est raccourci, la récupération sera plus

longue. Contrairement au SALTER, on fera un travail en concentrique modéré.

e) ARTHROPLASTIE DE LA HANCHE ou COLONNA

Elle est précédée d'une réduction par traction. Elle sera relâchée quelques minutes chaque jour pour éviter une rétraction des moyens et petits fessiers qui contrarieraient la mobilité postopératoire.



Elle est réalisée sur cotyle plat avec grande chambre capsulaire.

On dissèque la capsule et on la suture pour encapuchonner complètement la tête.

Le chirurgien enlève le pulvinar, creuse le cotyle de façon sphérique, et encastre la tête fémorale encapuchonnée.

La métaplasie du tissu capsulaire forme un fibro-cartilage qui se tapisse à l'intérieur d'une synoviale.

Il faut souvent une ostéotomie fémorale pour réintégrer la tête.

Le risque d'ostéochondrite est majeur par appauvrissement vasculaire et hyperpression dans le néo cotyle. L'enfant est plâtré pendant 15 jours, puis l'extension continue est poursuivie pendant 6 mois.

Un appareil de décharge sera porté pendant encore 6 mois, et la mise en charge sera débutée 1 an minimum après le COLONNA.

LA REEDUCATION

a) *LANGAGE EN ABDUCTION*

Il faut proscrire tout emmaillotage.

TECHNIQUE: On utilise un tissu épais (tissu de travail) On découpe Le rectangle de part et d'autre du centre en 3 portions égales par 2 incisions dans Le sens longitudinal. On pose sur la partie centrale 1 ou 2 torchons neufs, on rabat les 2 portions médianes de part et d'autre de la zone centrale et on installe dessus le nourrisson revêtu d'une couche et d'une culotte plastique. On referme les 2 languettes supérieures sur l'abdomen de l'enfant et enfin, les 2 languettes inférieures sur la région lombaire.

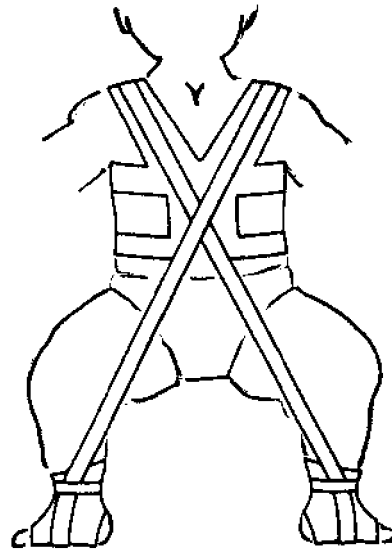
Les membres inférieurs sont en flexion 90°, en abduction 50° à 60°, et en rotation externe, les genoux sont fléchis.

SURVEILLANCE: cuisses écartées, l'enfant ne doit pas pouvoir rapprocher ses genoux. En cas de luxation, à chaque change, il faut être 2 pour maintenir les cuisses écartées.

Un contrôle radiologique dans cette position permet de vérifier la bonne position des têtes fémorales.

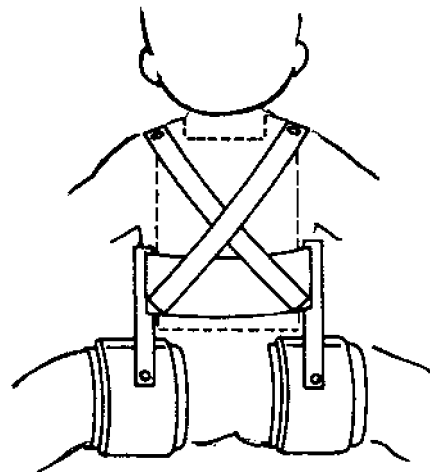
La culotte d'abduction standard de BECKER avec baleines est à déconseiller avant 3 mois en raison du risque d'ostéochondrite.

b) *LE HARNAIS DE PAVLIK*



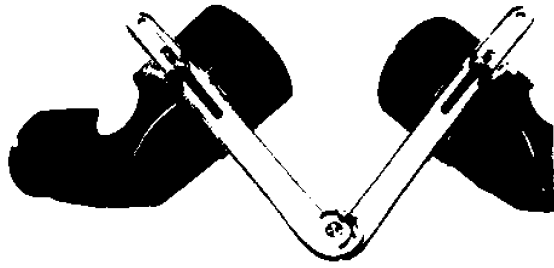
c) *LES ATTELLES*

+ l'attelle de Von ROSEN est utilisée dans des cas exceptionnels.



+ L'ATTELLE D'ABDUCTION PROGRESSIVE A HANCHES LIBRES DE P. PETIT

TECHNIQUE: Elle comprend 2 hémivalves plastique moulant. La face antérieure de la cuisse et de la jambe, genoux en flexion, et une barre métallique percée de trous.



On place sur la peau une bande Velpeau en commençant par 2 ou 3 tours à la racine de la cuisse en tournant de l'extérieur vers l'intérieur pour descendre jusqu'à la cheville. On place alors la valve, et on la fixe avec la même bande, en remontant de la cheville jusqu'à la racine de la cuisse. Les 2 valves étant bien fixées, on place la barre avec un écartement minimale. On serre les écrous en veillant à ce que l'attelle n'appuie pas à faux sur les jambes. On écarte en déplaçant d'un trou tous les 5 ou 6 tours jusqu'à l'obtention radiologique d'un bon centrage.

La rotation interne peut être obtenue en incurvant la barre d'union pour donner une concavité antérieure.

L'installation dans le lit est faite hanches fléchies par un coussin sous les genoux. Le talon doit être dans le vide, (sinon l'enfant fait le pont et expulse sa tête fémorale)

SURVEILLANCE: Si l'enfant pleure, il faut revenir en arrière d'un trou. L'enfant ne doit jamais souffrir. dans ce but ce sera toujours le même kinésithérapeute ou le même personnel infirmier qui s'occupera de l'enfant.

S'il s'agit d'une luxation unilatérale, il faut empêcher le côté sain de s'écarter en mettant un gros sac de sable le long du tronc et du membre sain. De toute façon, l'abduction devra toujours être symétrique.

LA REDUCTION PROGRESSIVE AU LIT DE SOMMERVILLE

Ce traitement doit être réalisé en milieu hospitalier .

TECHNIQUE: L'enfant est en décubitus, le tronc maintenu par un corset de type BERQUOIS.

Il faut baigner la peau et la laver à la BETADINE puis l'enduire de BAUME DU COMMANDEUR.

Pour la traction on utilisera un sparadrap sans zinc ou une bande élastoplaste non extensible en longueur . On complète le dispositif par 8 épaisseurs de bandes Velpeau ou par des bandes élastiques type SOMOS

On attend 14 h. avant de mettre les poids.

On commence par le 1/10° du poids du corps pour atteindre progressivement le 1/5° en augmentant tous les jours de 50 g.

La contre extension est obtenue en soulevant les pieds du lit.

Une radiographie est faite 10 jours après le début de la traction.

on regarde la position de la tête par rapport à la Ligne des Y (ou par rapport à la ligne de MOREL)

vers Le 20° jour, les têtes fémorales doivent être descendues sous la ligne des Y. On commence alors l'abduction progressive. 20 jours plus tard, on débutera la rotation interne à l'aide de 2 bandes de rotation en toile raide à 2 chefs. Une partie moyenne fixée à la face interne de la cuisse est attachée en dedans du matelas, l'autre chef fixé à la face antérieure de la cuisse est attaché en dehors du matelas.

Ces bandes sont placées à la racine de la cuisse sur la bande Velpeau ou la bande SOMOS, elle est enroulée de l'extérieur vers l'intérieur.

Au début ces bandes ne cherchent qu'à limiter la rotation externe. Dès que l'enfant pleure, il faut supprimer cette rotation.

Cette dérotation va durer environ 5 jours. Les 15 derniers jours, on diminue la traction progressivement et l'on vérifie systématiquement l'impaction par une arthrographie.

Le plâtre pelvi pédieux est fait sur la table d'opération, en profitant de l'anesthésie générale.

La meilleure position est habituellement la flexion forte, l'abduction moyenne et la rotation faible.

Le plâtre sera laissé en place 2 mois et refait sous anesthésie générale. La durée totale du plâtre est d'environ 6 mois.

SURVEILLANCE:

-veiller à ce que le bracelet inférieur d'élastoplaste reste au dessus du tendon d'Achille afin d'éviter les escarres.

-veiller à l'état cutané: irritations dues à l'élastoplaste.

il faut retirer chaque jour les bandes SOMOS.

-En cas d'oedème des pieds il faut diminuer les poids et la rotation.

-Les poids doivent tirer dans l'axe des fémurs et les bandes de rotation sont strictement perpendiculaires pour éviter Les fractures et désaxations du genou.

-L'enfant ne doit pas s'asseoir: risque d'expulsion des têtes fémorales.

-En plan incliné (traction au zénith), le bassin doit être bien maintenu sur le lit.

-L'état général de l'enfant doit être satisfaisant: l'enfant ne doit jamais crier. Après réduction orthopédique, dans la mesure où l'enfant n'a jamais marché, on adopte le schéma suivant: les enfants déplâtrés se mobilisent seuls au lit pendant 1 mois.

CONSEILS AUX PARENTS :

-remettre l'enfant dans son attelle plâtrée pour La nuit et la sieste.

-interdiction de la marche et de la position a genoux

-pas de croisement des jambes en l'absence d'ostéotomie de dérotation.

-l'enfant est porté sans lui rapprocher les jambes, par contre, il peut les rapprocher de lui même, sans qu'on le force.

-attention aux fractures (6 mois d'immobilisation au moins)

-L'enfant peut s'asseoir, et peut être baigné, mais les jambes écartées.

Après 1 mois, l'enfant peut se mettre en charge, mais il doit se mettre debout de lui même.

Le tricycle peut favoriser la musculation. Les différents bilans (vus en détail plus loin) peuvent être réalisés, mais ont peu de valeur .

Les 2 ou 3 premiers jours après l'ablation du plâtre, on donne à l'enfant de grands bains chauds, que l'on complète par des enveloppements chauds du genou pour lutter contre la douleur .

Les 2 à 3 semaines suivantes, on pratique une rééducation activo-passive de la hanche en flexion, abduction et rotation, puis en adduction. Les mobilisations passives du genou sont contre-indiquées, par contre, celles du pied peuvent lutter contre la tendance à l'équinisme.

A la fin de la 2^o semaine, on rééduque activement l'extension de la hanche en décubitus ventral.

A la fin de la 3^o semaine, les postures manuelles en fin de mouvement pendant quelques secondes facilitent l'acquisition des amplitudes.

A la 4^o semaine, on récupère la force musculaire en actif global puis analytique: moyen fessier, rotateurs ext...

Les adducteurs sont réveillés en position longue.

Les techniques de facilitation par mise en jeu des chaînes synergiques compléteront le travail analytique.

L'entretien postural par remise en attelle la nuit est systématique.

Après la 4^o semaine :

Entraînement à l'effort, gymnastique globale du tronc, travail de la coordination, poussées pédestres préparent le travail des étapes du niveau moteur: retournement, quadrupédie,

marche à 4 pattes,

puis préparation à la station debout :
éducation des réflexes posturaux :

à genoux assis

à genoux dressés

chevalier servant

Puis, on sollicite le déroulement du tronc par élan vers le haut et en avant.

TEST DE DECISION DE MISE EN CHARGE DEBOUT :

-adduction passive à 0 car sinon le bassin ne peut être horizontal.

-moyen fessier à 3 au testing car sinon, boiterie (TRENDELENBOURG) et perturbation du schéma moteur. L'enfant va se mettre debout d'abord dans les bras du kiné, puis en barres parallèles en veillant à l'équilibration du bassin sur Les membres inférieurs en appui bipodal, puis en appui monopodal. On réduira progressivement le polygone de sustentation, et on corrigera les défauts de rotation externe. On corrigera le déroulement du pas, et on ne le laissera pas marcher en dehors des barres parallèles, tant que la marche ne sera pas correcte.

Puis on travaillera la marche en terrain plat, les plans inclinés, les petits obstacles et les escaliers. L'apprentissage de la marche demande environ 20 jours.

DANS TOUS LES CAS UN BILAN COMPLET sera réalisé

-NIVEAU D'EVOLUTION MOTRICE
L'enfant doit se servir de ses membres supérieurs. il sera éveillé et intelligent si l'on s'est occupé de lui. On diminuera ainsi le risque de gommage de la moitié inférieure du corps du schéma corporel.

-BILAN TROPHIQUE DES M.I.
L'amyotrophie est globale, elle peut s'accompagner d'ostéoporose.

-BILAN ARTICULAIRE

La hanche est enraidie en abduction. Les adducteurs sont détendus, le moyen fessier est raccourci, et il existe un déficit de rotation externe. Le genou est enraidie (en extension à la fin du SOMMERVILLE), il est douloureux, on note souvent un genu-valgum qui s'arrangera spontanément, et une tendance à la luxation externe de la rotule. Le pied est normal.

-BILAN MUSCULAIRE
le déficit est global.

LES INDICATIONS

+ AVANT L'AGE DE LA MARCHÉ
HANCHE STABLE langage en abduction systématique
HANCHE LAXE idem
+ a partir du 3^o mois,
culotte d'abduction avec CONTROLE radiologique
HANCHE LUXABLE
langage en abduction contrôle +++ ,
HANCHE LUXEE REDUCTIBLE
attelles de PETIT sur hanche réduite ou SOMMERVILLE + 3 mois de plâtre.
HANCHE LUXEE IRREDUCTIBLE
mise en traction au zénith.
HANCHE LUXEE FLOTTANTE idem.
+DE 1 AN à 4 ANS
SOMMERVILLE 2 mois, puis 3 P.D.P. de 2 mois soit 6 mois
si stabilité: attelle de Petit et à 2 ans 1/2 ostéotomie de varisation et de dérotation et 2 mois plus tard SALTER
si instabilité: ostéotomie de varisation et de dérotation immédiate
En cas d'irréductibilité par le SOMMERVILLE : intervention sur les Parties molles ou sur les muscles rétractés
+APRES 4 ANS
OSTEOTOMIES du bassin
En cas de luxation tératologique incoercible: arthroplastie de COLONNA

EVOLUTION

-L'AVENIR PRECOCE
récidive de la luxation
sub luxation persistante
raideur post-thérapeutique
ostéochondrite

-L'AVENIR LOINTAIN

récidive du valgum
insuffisance cotyloïdienne en fin de
croissance : coxarthrose